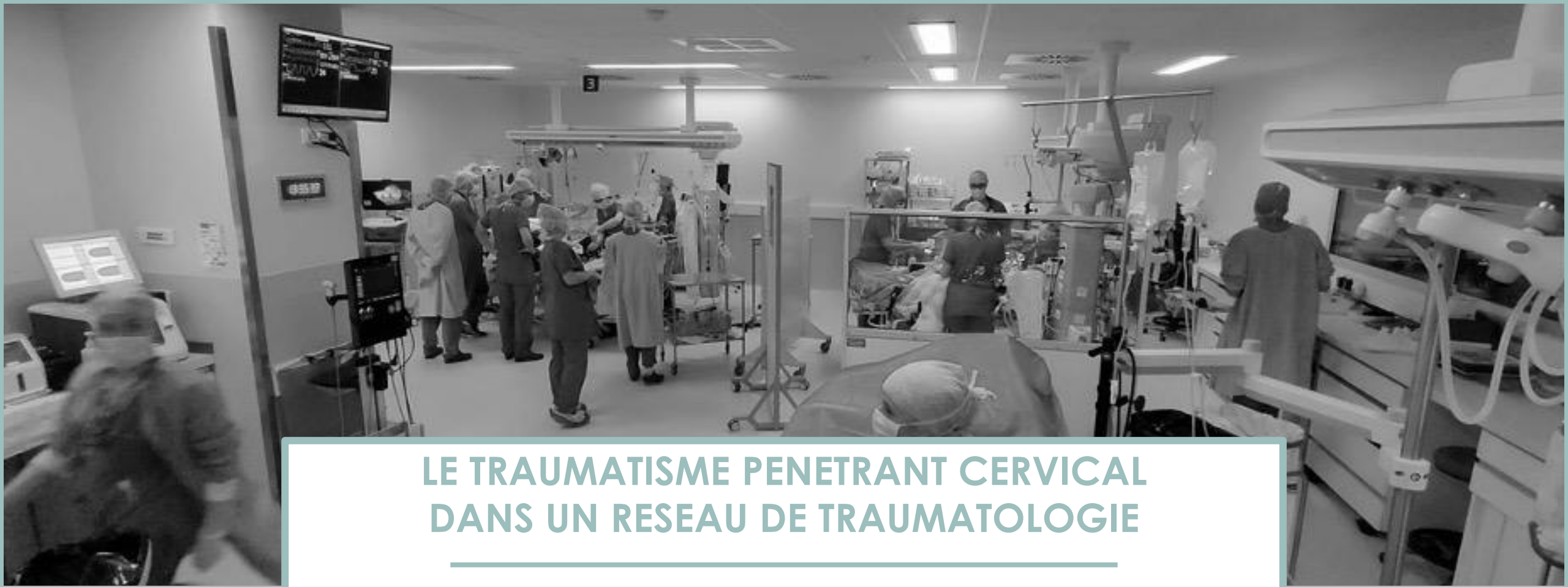



## LE TRAUMATISME PENETRANT CERVICAL DANS UN RESEAU DE TRAUMATOLOGIE

---

Pr IHAB ATALLAH  
PUPH CHIRURGIEN ORL

Dr PIERLUIGI BANCO  
PRATICIEN HOSPITALIER ANESTHÉSISTE RÉANIMATEUR

**BLOC DES URGENCES DECHOCAGE CHU GRENOBLE ALPES**



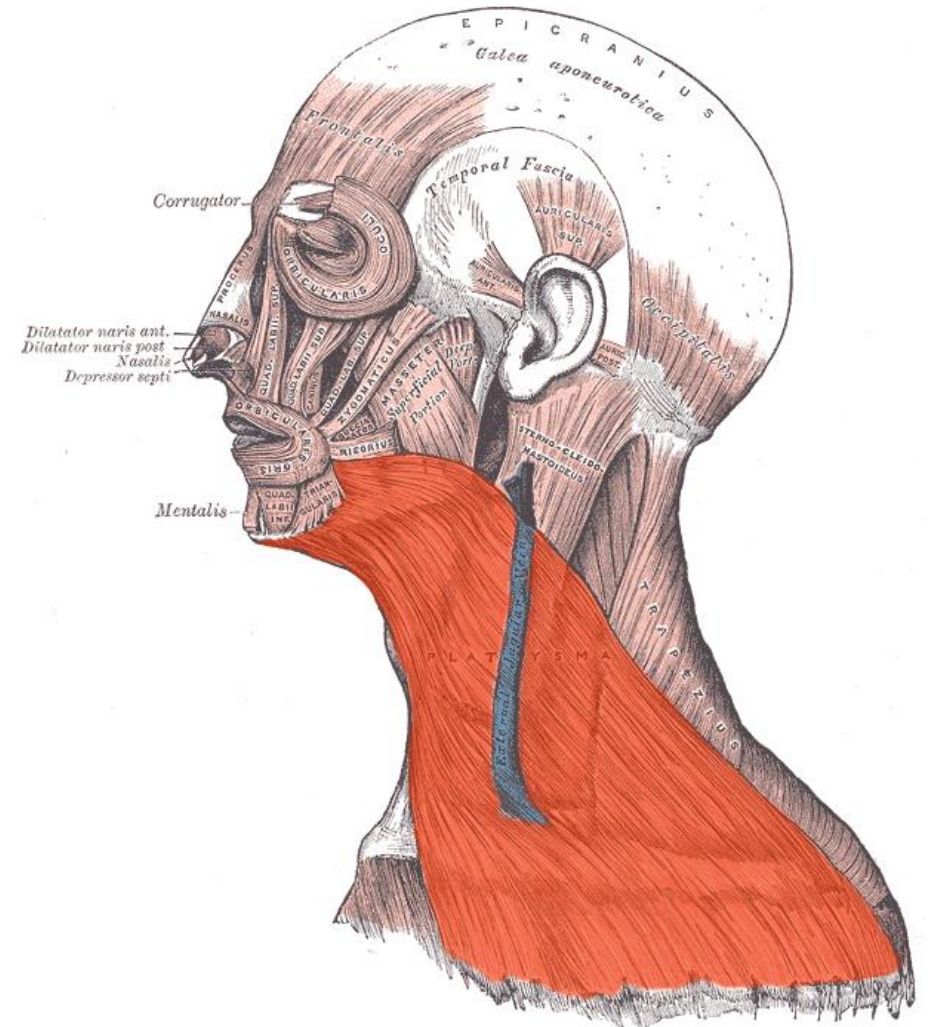
# GENERALITES

## 3 ETIOLOGIES

- Traumatisme pénétrant (5-10%)
- Traumatisme fermé
- Pendaison/strangulation

## UNE ZONE ANATOMIQUEMENT COMPLEXE

- Gros vaisseaux
- Voies aériennes
- Tractus digestif
- Colonne vertébrale et structures nerveuses



# GENERALITES

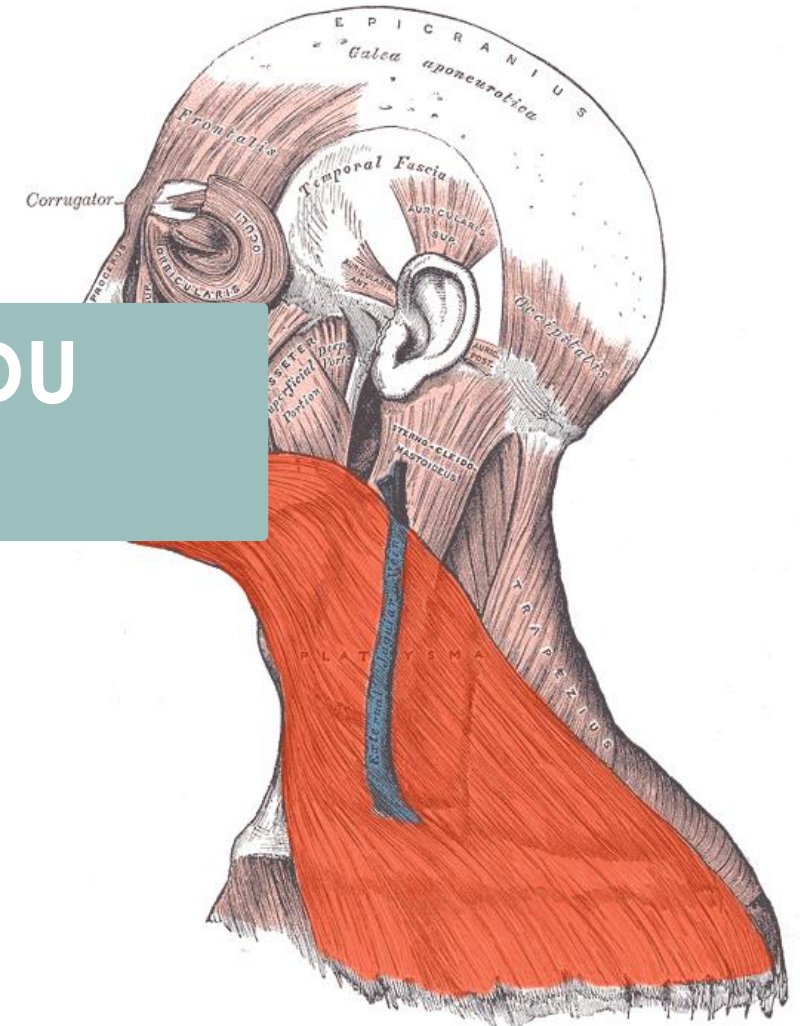
## 3 ETIOLOGIES

- Traumatisme pénétrant (5-10%)
- Traumatisme fermé
- Pendaison/strangulation

**GRAVITE = ATTEINTE DU  
PLATYSMA**

## UNE ZONE A

- Gros vaisseaux
- Voies aériennes
- Tractus digestif
- Colonne vertébrale et structures nerveuses



# GENERALITES: ZONES ANATOMIQUES

## ZONE I

- Gros vaisseaux
- Médiastin
- Œsophage

## ZONE II

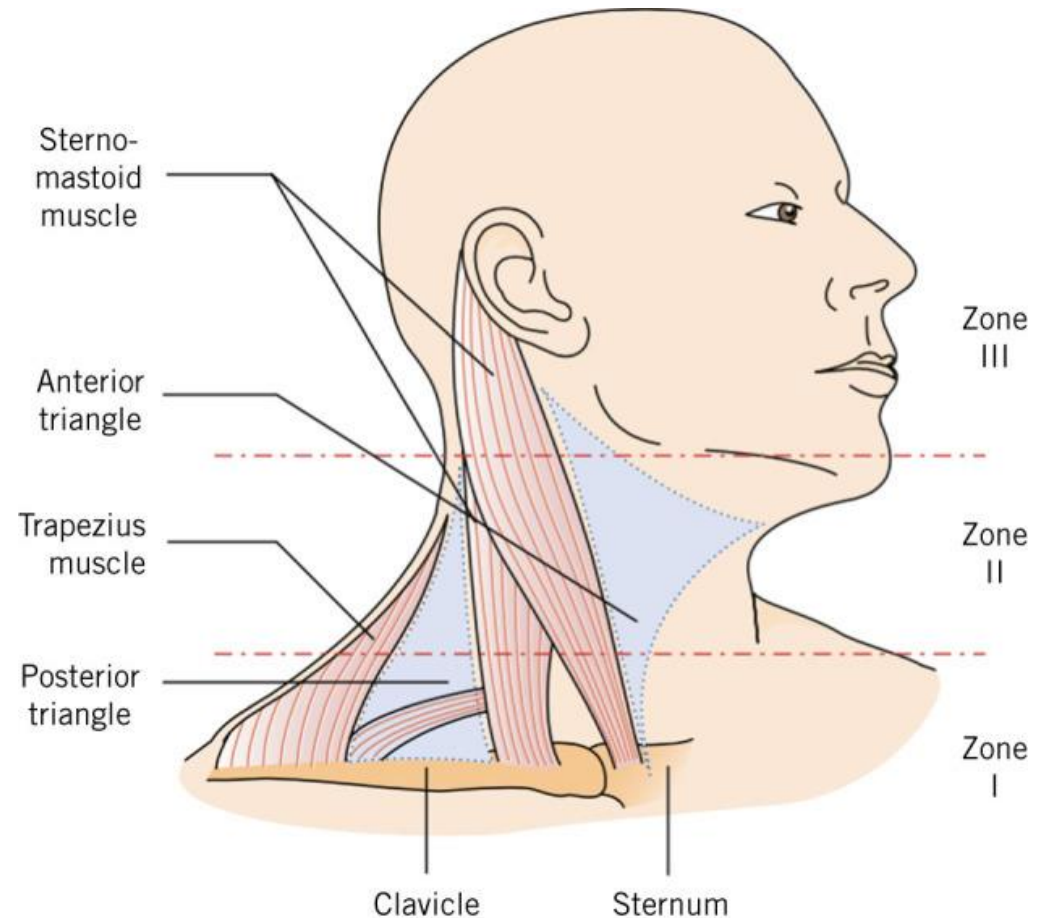
- Larynx
- Gros vaisseaux

## ZONE III

- Gros vaisseaux

## ZONE IV

- Zone postérieure



# GENERALITES: ZONES ANATOMIQUES

## ZONE I

- Gros vaisseaux
- Médias
- Œsoph

## ZONE II

- Larynx
- Gros vaisseaux

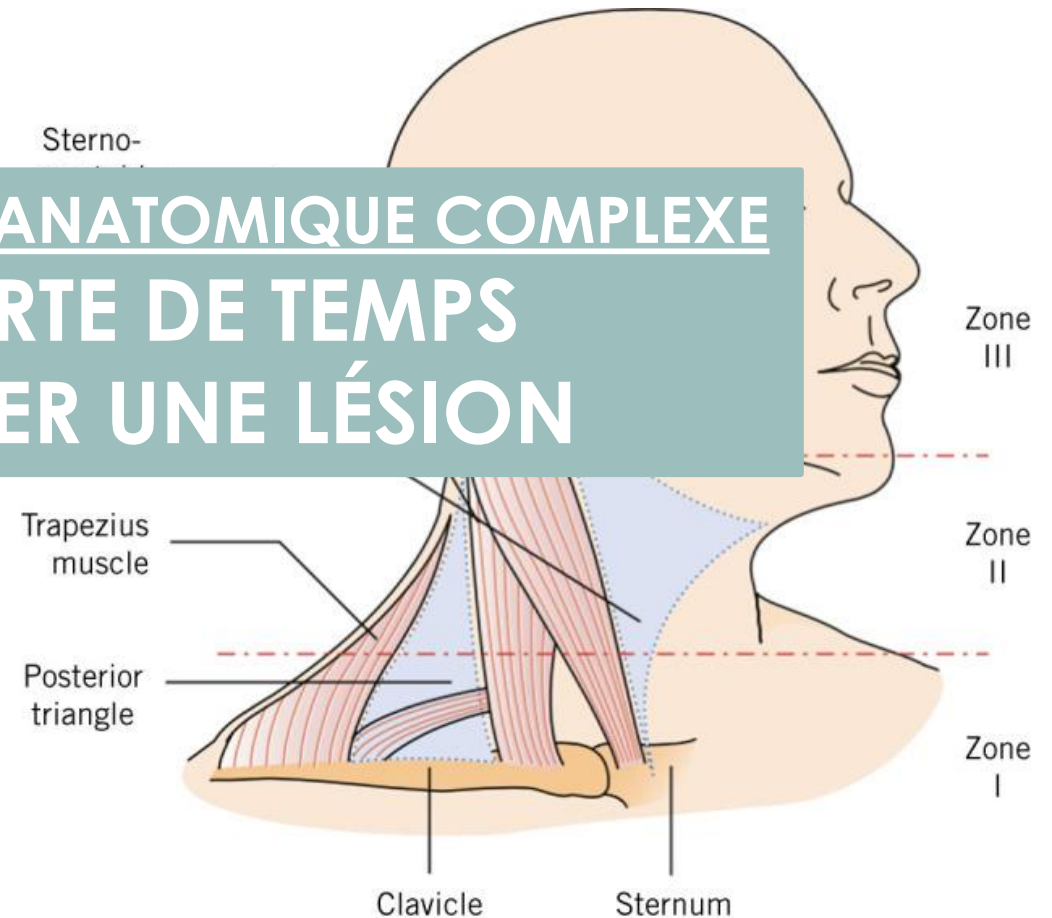
## ZONE III

- Gros vaisseaux

## ZONE IV

- Zone postérieure

**RAISONNEMENT CLINICO ANATOMIQUE COMPLEXE**  
**RISQUE DE PERTE DE TEMPS**  
**RISQUE DE RATER UNE LÉSION**



# GENERALITES: ZONES ANATOMIQUES

## ZONE I

- Gros vaisseaux
- Médiastin
- Œsophage

## ZONE II

- Larynx
- Gros vaisseaux

## ZONE III

- Gros vaisseaux

## ZONE IV

- Zone p

**RAISONNEMENT CLINICO ANATOMIQUE COMPLEXE**  
**RISQUE DE PERTE DE TEMPS**  
**RISQUE DE RATER UNE LÉSION**

**CONCEPT DU « NO ZONE »**

**LE POINT D'ENTRÉE NE CORRESPOND PAS FORCÉMENT À LA ZONE LÉSIONNELLE**

Sterno-

Trapezius  
muscle

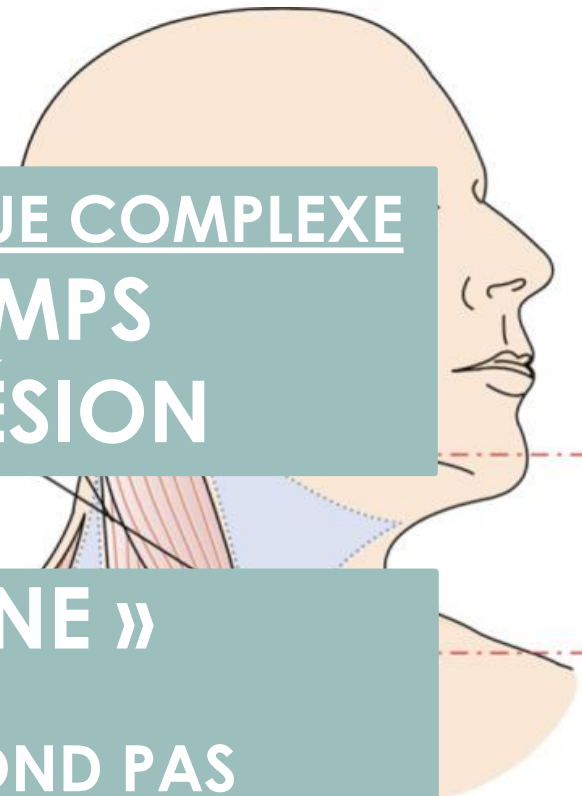
Clavicle

Sternum

Zone  
III

Zone  
II

Zone  
I



# LE RESEAU: GRADATION

Bénéfice prouvé sur la mortalité

Standardisation gravité

Adaptation gravité / niveau

Réorientation selon bilan lésionnel

## ABC GRADING SYSTEM FOR MAJOR TRAUMA VICTIMS (GITE CRITERIA)

### GRADE A

#### UNSTABLE DESPITE RESUSCITATION

- Sustained hypoxemia (SpO<sub>2</sub> < 93%) despite resuscitation
- Sustained arterial hypotension (SBP < 100 mmHg) despite resuscitation
- Use of vasopressors
- Severe traumatic brain injury (GCS ≤ 8 or Glasgow motor response ≤ 5)

### GRADE B

#### STABILIZED AFTER RESUSCITATION OR ANATOMIC CRITERIA

- Hypoxemia improved (SpO<sub>2</sub> ≥ 93%) after resuscitation
- Arterial hypotension improved (SBP ≥ 100 mmHg) after resuscitation
- Traumatic brain injury 9 ≤ GCS ≤ 13
- Penetrating trauma (head, neck, thorax, abdomen, limbs above knee/elbow)
- Severe thoracic trauma (flail chest, deformity)
- Spinal trauma with abnormal neurology (motor or sensory loss)
- Severe pelvic trauma (open fracture, unstable, deformity)
- Severe limb trauma (ischemia, bleeding requiring a tourniquet, major substance loss)
- Positive EFAST (haemoperitoneum, haemothorax, haemopericardium, pneumothorax)

### GRADE C

#### STABLE WITH HIGH-KINETIC CIRCUMSTANCES OR MEDICAL HISTORY

- Falls (adults ≥ 6 meters, children ≥ 3 times height of the child)
- Ejected, blasted, crushed, projected victim
- Death in same passenger compartment
- 2 or more long bone closed fractures (humerus, femur)
- Open fracture to proximal limb
- Pregnancy > 20 weeks
- Anticoagulants (VKA, DOAC) or dual antiplatelet therapy
- Child ≤ 5 yo or adult ≥ 75 yo
- Major comorbidity

# LE RESEAU: GRADATION

## ABC GRADING SYSTEM FOR MAJOR TRAUMA VICTIMS (GITE CRITERIA)

**GRADE  
B**

### STABILIZED AFTER RESUSCITATION OR ANATOMIC CRITERIA

- Hypoxemia improved (SpO<sub>2</sub> ≥ 93%) after resuscitation
- Arterial hypotension improved (SBP ≥ 100 mmHg) after resuscitation
- Traumatic brain injury  $9 \leq \text{GCS} \leq 13$
- Penetrating trauma (head, neck, thorax, abdomen, limbs above knee/elbow)
- Severe thoracic trauma (flail chest, deformity)
- Spinal trauma with abnormal neurology (motor or sensory loss)
- Severe pelvic trauma (open fracture, unstable, deformity)
- Severe limb trauma (ischemia, bleeding requiring a tourniquet, major substance loss)
- Positive EFAST (haemoperitoneum, haemothorax, haemopericardium, pneumothorax)

- Pregnancy > 20 weeks
- Anticoagulants (VKA, DOAC) or dual antiplatelet therapy
- Child ≤ 5 yo or adult ≥ 75 yo
- Major comorbidity



# LE RESEAU: GRADATION

## ABC GRADING SYSTEM FOR MAJOR TRAUMA VICTIMS (GITE CRITERIA)

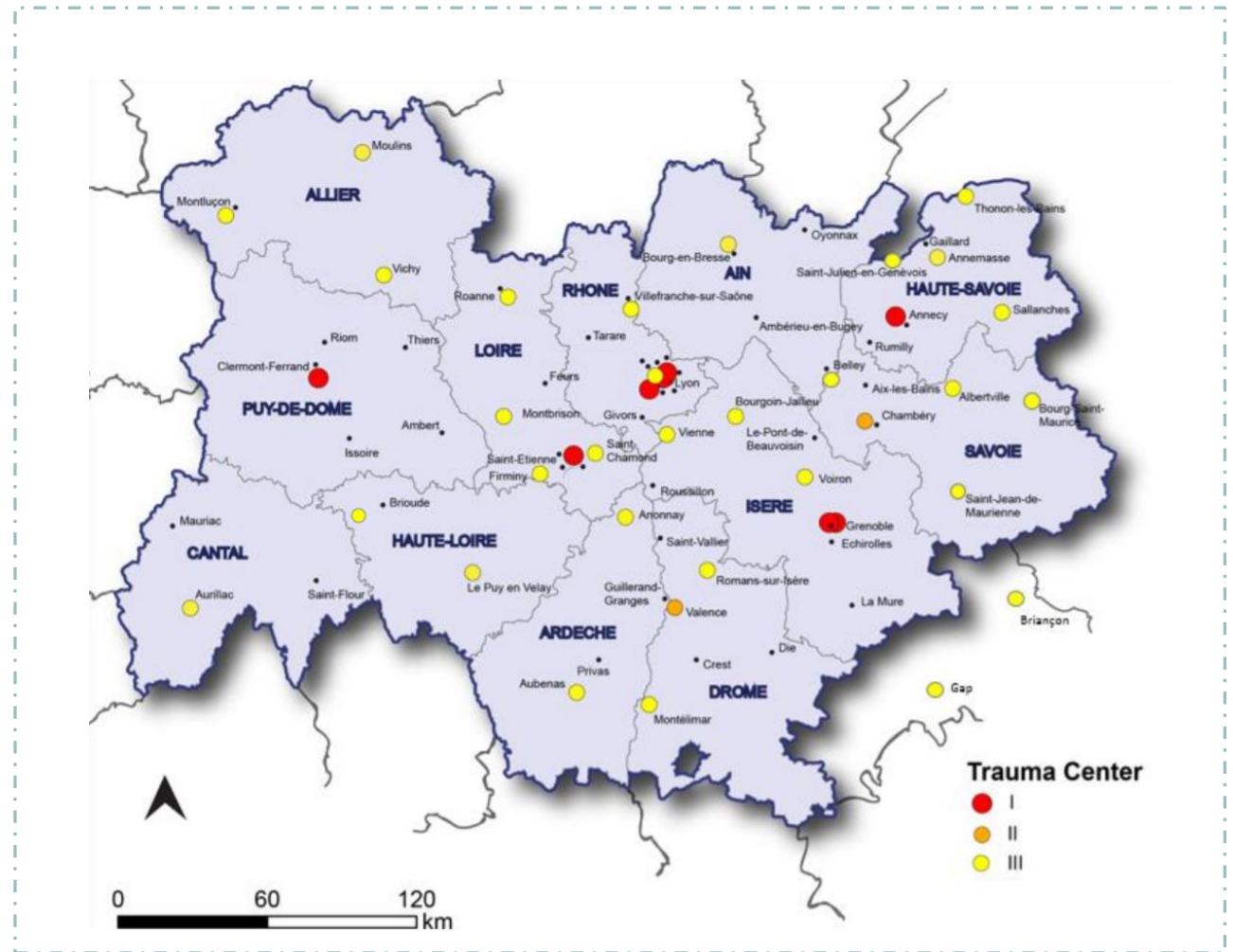
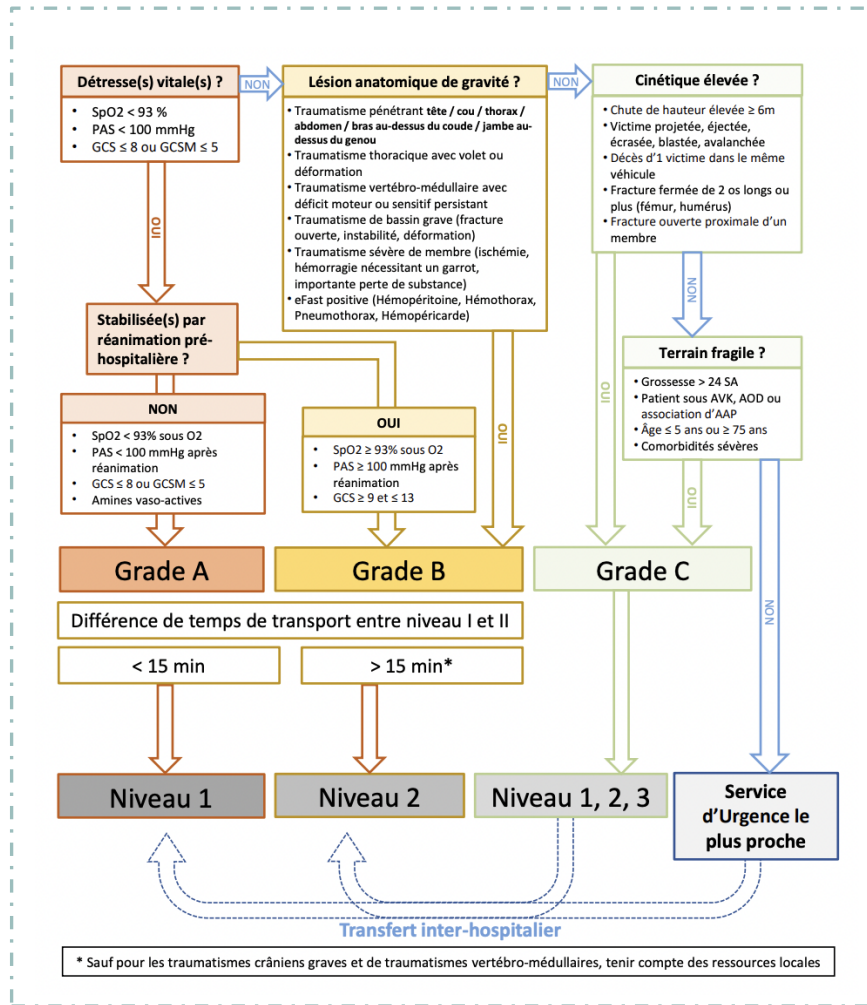
**GRADE**  
**B**

### STABILIZED AFTER RESUSCITATION OR ANATOMIC CRITERIA

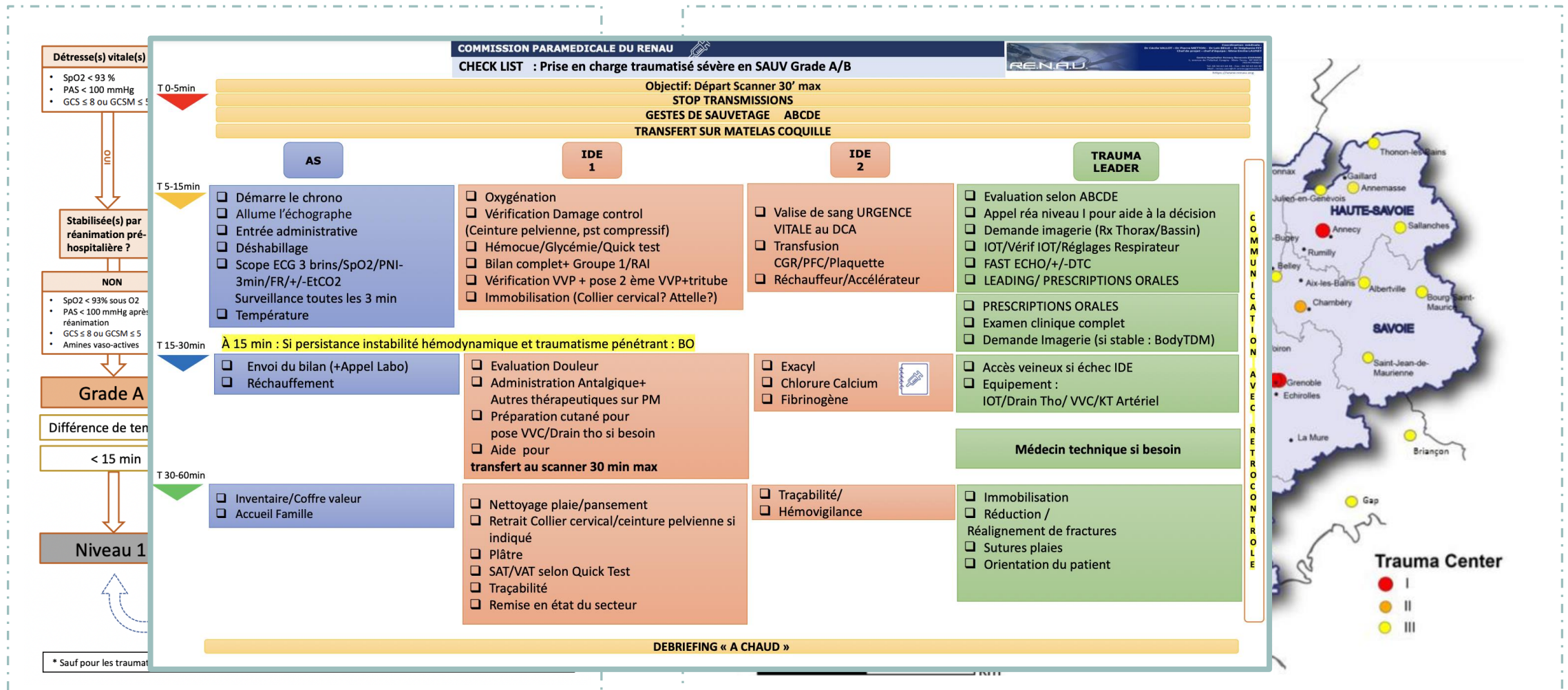
- Hypoxemia improved ( $\text{SpO}_2 \geq 93\%$ ) after resuscitation
- Arterial hypotension improved ( $\text{SBP} \geq 100 \text{ mmHg}$ ) after resuscitation
- Traumatic brain injury  $9 \leq \text{GCS} \leq 13$
- Penetrating trauma (head, neck, thorax, abdomen, limbs above knee/elbow)
- Severe thoracic trauma (flail chest, deformity)
- Spinal trauma with abnormal neurology (motor or sensory loss)
- Severe pelvic trauma (open fracture, unstable, deformity)
- Severe limb trauma (ischemia, bleeding requiring a tourniquet, major substance loss)
- Positive EFAST (haemoperitoneum, haemothorax, haemopericardium, pneumothorax)

- Pregnancy > 20 weeks
- Anticoagulants (VKA, DOAC) or dual antiplatelet therapy
- Child  $\leq 5 \text{ yo}$  or adult  $\geq 75 \text{ yo}$
- Major comorbidity

# LE RESEAU: ORIENTATION



# LE RESEAU: ORIENTATION



# PRE HOSPITALIER: PRISE EN CHARGE

Table 2. C-ABCDE assessment

Recognise	Assess for	Manage
<b>C</b> - Catastrophic bleeding	<ul style="list-style-type: none"><li>Life-threatening haemorrhage</li></ul>	<ul style="list-style-type: none"><li>Apply direct pressure/compression bandage/tourniquet</li></ul>
<b>A</b> - Airway compromise	<ul style="list-style-type: none"><li>Patency/position</li></ul>	<ul style="list-style-type: none"><li>Airway protection with adjuncts/jaw thrust to open with cervical spinal protection</li></ul>
<b>B</b> - Breathing difficulty	<ul style="list-style-type: none"><li>Poor respiratory effort</li><li>Pneumothorax</li></ul>	<ul style="list-style-type: none"><li>Administer oxygen supplementation</li><li>Chest decompression (chest tube)</li></ul>
<b>C</b> - Circulation (haemorrhagic shock)	<ul style="list-style-type: none"><li>Cool skin</li><li>Tachycardia</li><li>Bleeding sites</li></ul>	<ul style="list-style-type: none"><li>Apply pelvic binder/compression bandage</li><li>Administer tranexamic acid</li><li>Give blood transfusion if available</li></ul>
<b>D</b> - Disability (head injury)	<ul style="list-style-type: none"><li>Reduced consciousness</li></ul>	<ul style="list-style-type: none"><li>Protect airway</li><li>Transfer as soon as possible</li></ul>
<b>E</b> - Exposure (everything else)	<ul style="list-style-type: none"><li>Hypoglycaemia</li><li>Hypothermia</li></ul>	<ul style="list-style-type: none"><li>Maintain normothermia</li></ul>

Source: Mercer (2018)

# PRE HOSPITALIER: PRISE EN CHARGE

## C: CATASTROPHIC BLEEDING

### ▪ Cathéter de Fowley 18F

- Purger la lumière interne et clamber
- Insérer un ou plusieurs cathéters selon la taille de la plaie
- Gonfler avec précaution
- Fixer à la peau avec un fil de suture

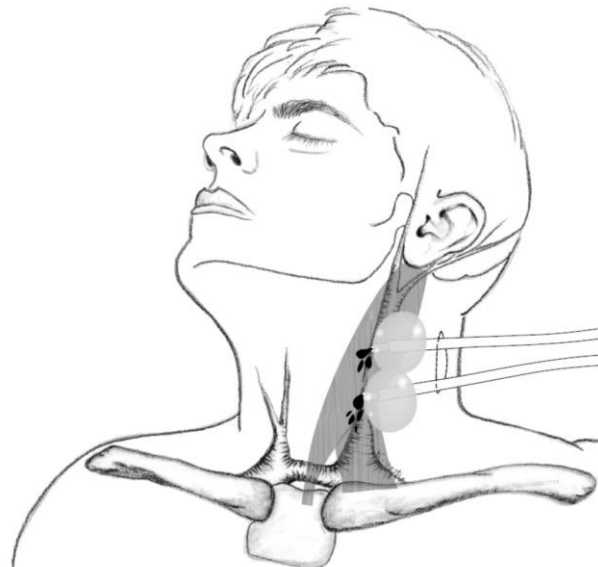


Figure 3. Two Foley balloons applied to wound to jugular vein.

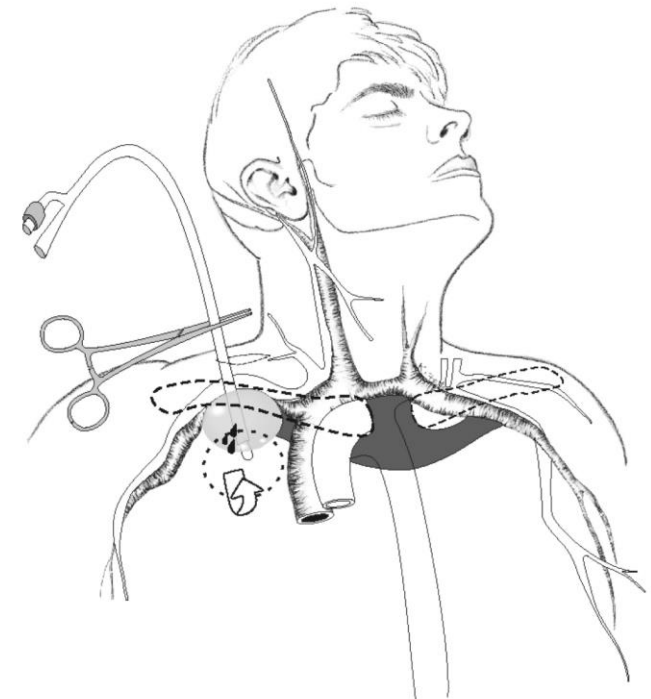
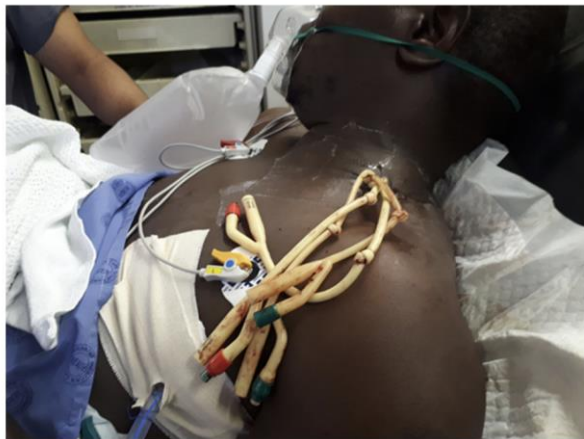

Figure 4. Wound to subclavian vein.

# PRE HOSPITALIER: PRISE EN CHARGE

	Foley Catheter Group	Direct Pressure Group
Carotid Arteries		
Common carotid artery	5	4
Internal carotid artery	5	5
External carotid artery	10	6
Subclavian artery	4	2
Vertebral artery	8	6
Jugular vein		
Internal jugular vein	5	6
External jugular vein	3	2
Subclavian vein	6	3
Small named vessels	18	15



**Fig. 2** Image of patient with left zone I stab wound requiring the insertion of four Foley catheters to arrest bleeding (courtesy of corresponding author)

	Foley Catheter Group	External Pressure Group
Age, mean (SD), y	26 (5)	23 (4)
Military force		
US Forces	33	29
UK Forces	1	1
Afghan National Army	8	5
ISS, mean (SD)	32 (12)	34 (13)
Mechanism of injury		
IED	24	20
GSW	15	12
Rocket	3	1
Grenade	0	1
Stab wound	0	1
Initial hemodynamic status		
>90 mm Hg	28	24
<90 mm Hg	14	11
Presenting GCS score		
3/15	2	1
5/15	0	2
8/15	0	1
14/15	6	4
15/15	34	27
Transport time to FAS, mean (SD), min	31 (11)	32 (13)
Injury location		
Zone I	12	8
Zone II	18	15
Zone III	7	6
Zone I + Zone II	2	3
Zone II + Zone III	3	3

# PRE HOSPITALIER: PRISE EN CHARGE

## C: CATASTROPHIC BLEEDING


- **Cathéter de Fowley 18F**
  - Purger la lumière interne et clamper
  - Insérer un ou plusieurs cathéters selon la taille de la plaie
  - Gonfler avec précaution
  - Fixer à la peau avec un fil de suture
  
- **Dispositifs extérieurs**




# PRE HOSPITALIER: PRISE EN CHARGE

## C: CATASTROPHIC

- **Cathéter de Fowley 1**
  - Purger la lumière interne
  - Insérer un ou plusieurs ca
  - Gonfler avec précaution
  - Fixer à la peau avec un f
- **Dispositifs extérieurs**



é sur le saignement





# PRE HOSPITALIER: PRISE EN CHARGE

## A: AIRWAYS

- En cas de détresse respiratoire et en absence d'arguments pour un TVM
  - Ne **pas** mettre en place **de collier cervical rigide**
  - **Asseoir** le patient
  - En cas d'hémoptysie utiliser une **canule d'aspiration chirurgicale**/gros calibre

# PRE HOSPITALIER: PRISE EN CHARGE

## A: AIRWAYS

- En cas de détresse respiratoire et en absence d'arguments pour un TVM
  - Ne **pas** mettre en place **de collier cervical rigide**
  - **Asseoir** le patient
  - En cas d'hémoptysie utiliser une **canule d'aspiration chirurgicale**/gros calibre
  
- En cas d'intubation orotrachéale
  - **Optimisation de la volémie pré intubation**: risque d'embolie gazeuse (dégradation post IOT)
  - **Contrôle par EFAST post intubation**: risque pneumothorax/pneumomédiastin si rupture trachéale
  - Technique d'abord des voies aériennes
    - Intubation orotrachéale
    - Intubation trachéale par la plaie (que si structures facilement visibles)
    - Intubation trachéale par cricothyroidotomie

# PRE HOSPITALIER: PRISE EN CHARGE

## A: AIRWAYS

- En cas de détresse respiratoire et en absence d'arguments pour un TVM
  - Ne **pas** mettre en place **de collier cervical rigide**

- A
- En

**IOT A RISQUE A DIFFERER +++**

- En cas d'intubation orotrachéale
  - **Optimisation de la volémie pré intubation:** risque d'embolie gazeuse (dégradation post IOT)
  - **Contrôle par EFAST post intubation:** risque pneumothorax/pneumomédiastin si rupture trachéale
- Technique d'abord des voies aériennes
  - Intubation orotrachéale
  - Intubation trachéale par la plaie (que si structures facilement visibles)
  - Intubation trachéale par cricothyroidotomie

# PRE HOSPITALIER: PRISE EN CHARGE

## A: AIRWAYS

- **Intubation orotrachéale**

- Intubation difficile prévue
- Probablement nécessitant une sédation/curarisation profonde
- Matériel d'intubation difficile d'emblée (mandrin béquillé)

- **Intubation trachéale par la plaie**

- A faire qu'en cas de visualisation directe
- Ne jamais essayer d'intuber à l'aveugle à travers la plaie
- Sédation procédurale possible avec approfondissement plutôt qu'ISR

# CAS CLINIQUE

Homme 31 ans, plaie par arme blanche auto infligée

- Plaie cervicale transverse soufflante au dessus de l'échancrure thyroïdienne
- Patient stable

## **Accueil bloc direct**

- ISR avec intubation trachéale par la plaie
- Trachéotomie chirurgicale avec sonde intubation armée fixée à la peau

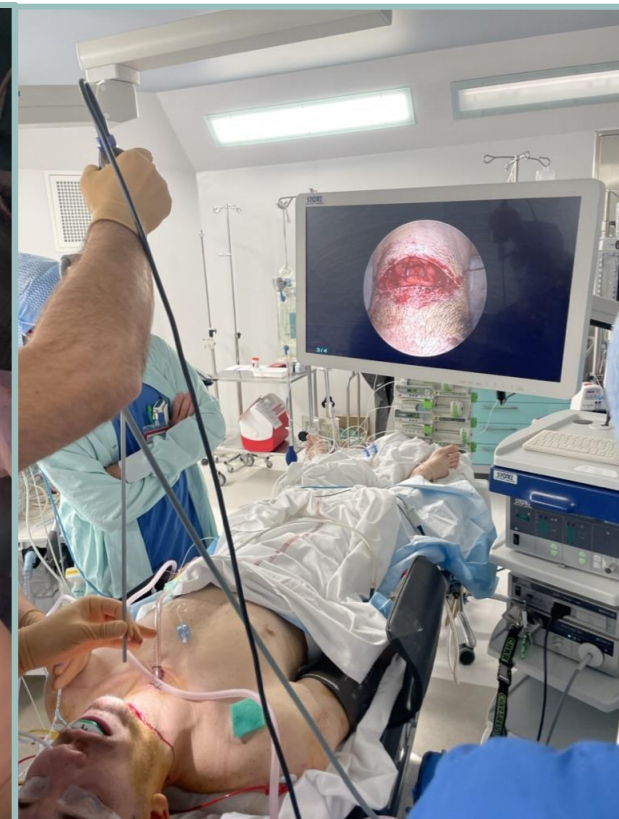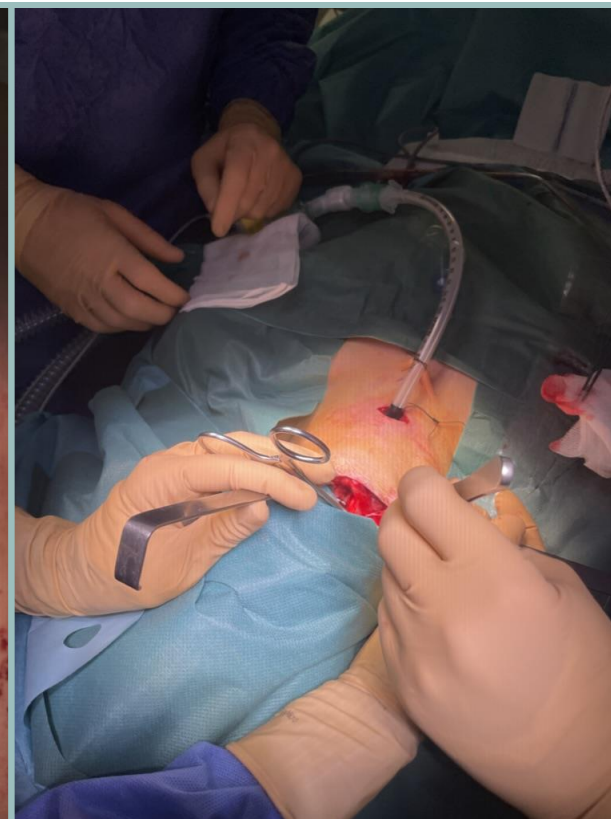
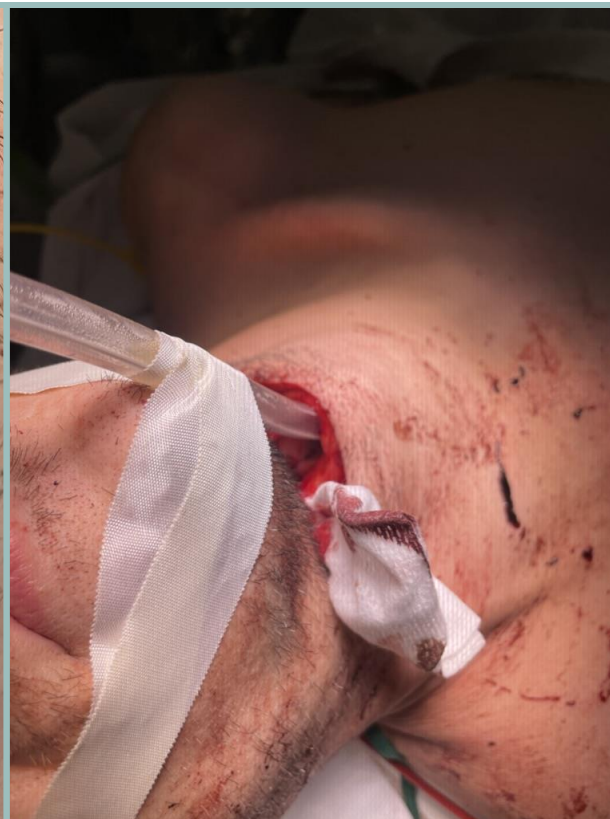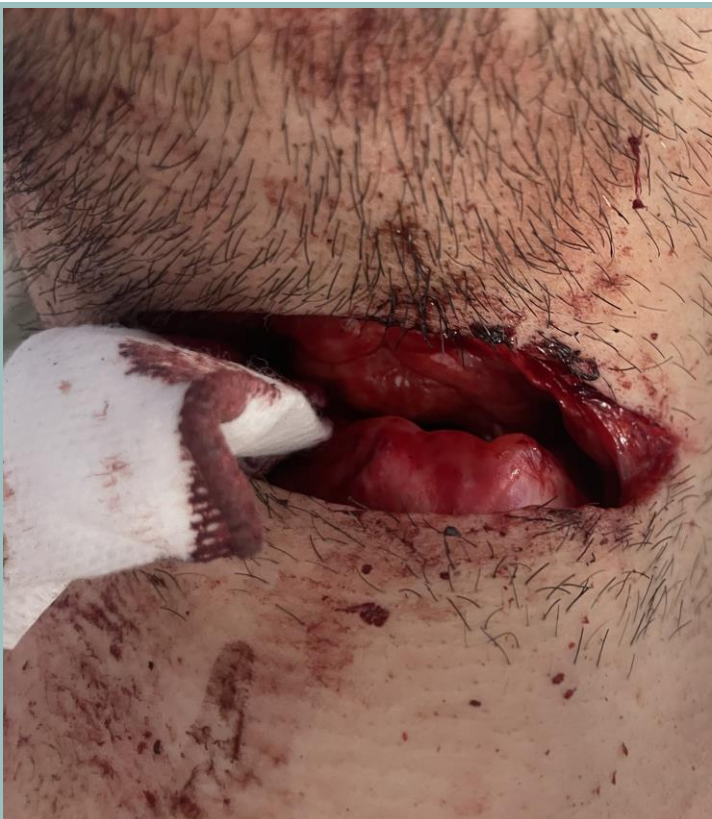**Transfert TDM:** pas de lésions vasculaires évidentes

## **Retour bloc**

- Endoscopie: pas de plaie des sinus piriformes ou de l'œsophage
- Reconstruction laryngée

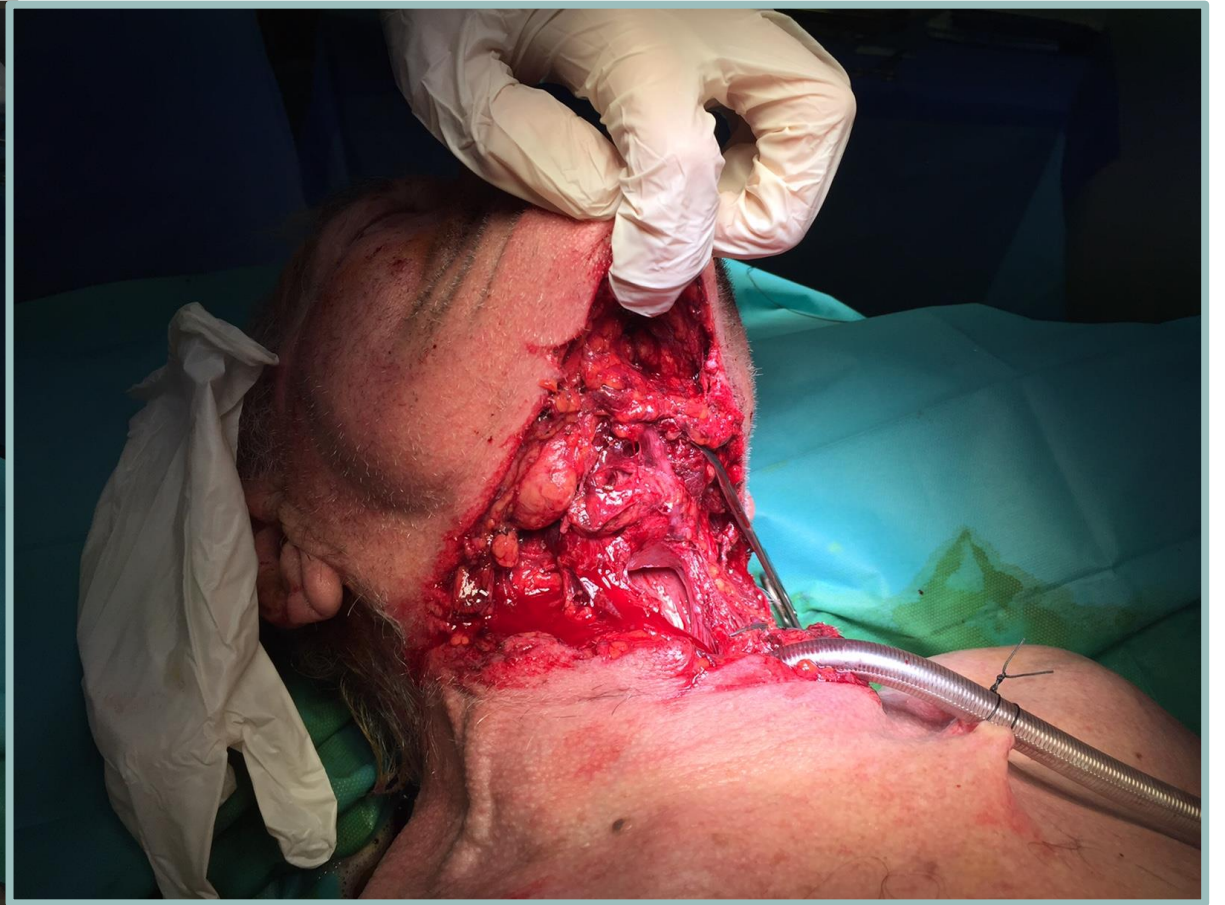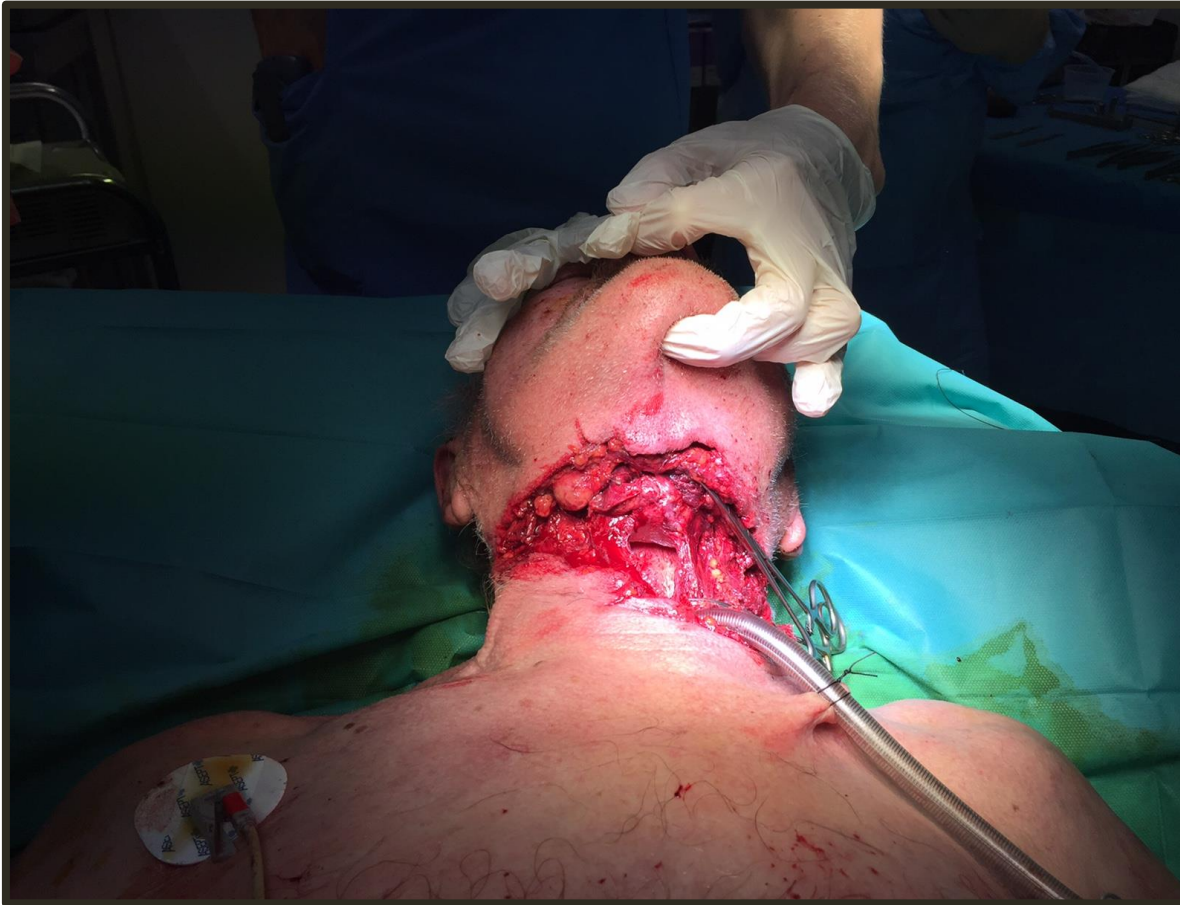# CAS CLINIQUE

Homme 31 ans, plaie par arme blanche auto infligée



# CAS CLINIQUE

Homme 79 ans, plaie par arme blanche auto infligée



# PRE HOSPITALIER: PRISE EN CHARGE

## A: AIRWAYS

- **Cricothyroidotomie**

- Anticiper si indication IOT pour détresse respiratoire et suspicion de plaie laryngo trachéale

### Simulation en AR

ID: 311

**Cricothyroïdotomie percutanée ou chirurgicale en contexte d'urgence : Après formation en simulation, quel est le choix des praticiens ?**

A. Joseph\*(1), N.Faure(2), M.Przybysz(3), A.Decaestecker(2), M.Valette(1), M.Petchy(3), P.Piednoir(1)

(1) Service de Réanimation Polyvalente, CHU Guadeloupe, Les abymes, Guadeloupe , (2) Service d'Anesthésie, CHU Guadeloupe, Les abymes, Guadeloupe , (3) Centre de Simulation des Iles de Guadeloupe, CHU Guadeloupe, Les abymes, Guadeloupe



# PRE HOSPITALIER: PRISE EN CHARGE

## A: AIRWAYS

- **Cricothyroidotomie**

- Anticiper si indication IOT pour détresse respiratoire et suspicion de plaie laryngo trachéale

### **Conclusion:**

De façon intéressante, après une formation en simulation procédurale aux techniques de cricothyroïdotomie chirurgicale et percutanée, les praticiens des SSC de notre CHU privilégient largement la technique de cricothyroïdotomie chirurgicale en contexte d'urgence, jugée plus rapide et plus simple.

Notre formation a par ailleurs permis une amélioration significative des compétences déclarées par les praticiens pour la réalisation d'une cricothyroïdotomie d'urgence.

# PRE HOSPITALIER: PRISE EN CHARGE

## A: AIRWAYS

### ▪ Cricothyroidotomie

- Anticiper si indication IOT pour détresse respiratoire et suspicion de plaie laryngo trachéale

Continue to give oxygen via upper airway  
Ensure neuromuscular blockade  
Position patient to extend neck

#### Scalpel cricothyroidotomy

**Equipment:** 1. Scalpel (number 10 blade)  
2. Bougie  
3. Tube (cuffed 6.0mm ID)

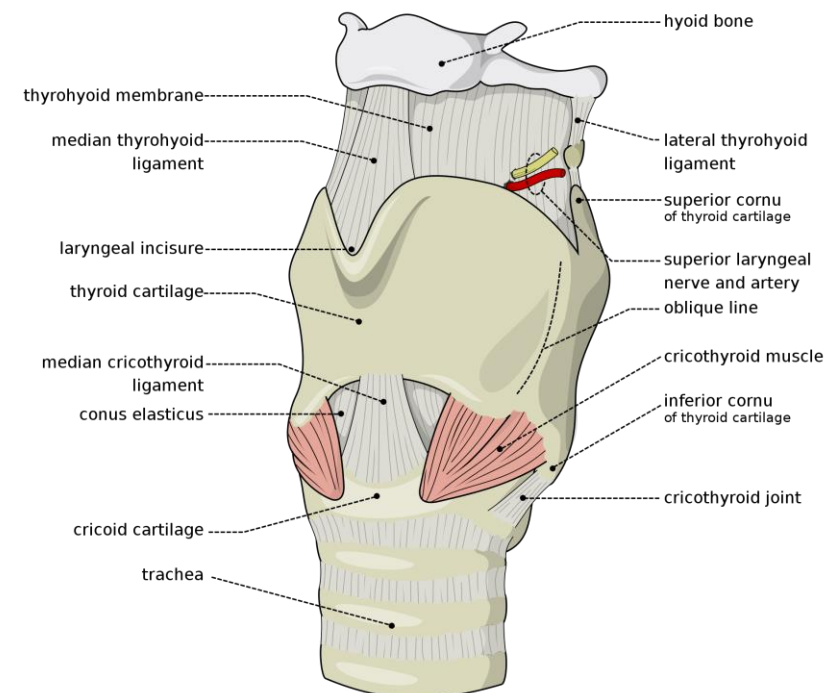
#### Laryngeal handshake to identify cricothyroid membrane

##### Palpable cricothyroid membrane

Transverse stab incision through cricothyroid membrane  
Turn blade through 90° (sharp edge caudally)  
Slide coude tip of bougie along blade into trachea  
Railroad lubricated 6.0mm cuffed tracheal tube into trachea  
Ventilate, inflate cuff and confirm position with capnography  
Secure tube

##### Impalpable cricothyroid membrane

Make an 8-10cm vertical skin incision, caudad to cephalad  
Use blunt dissection with fingers of both hands to separate tissues  
Identify and stabilise the larynx  
Proceed with technique for palpable cricothyroid membrane as above



# PRE HOSPITALIER: PRISE EN CHARGE

## A: AIRWAYS

### ▪ Cricothyroidotomie

- Anticiper si indication IOT pour détresse respiratoire et suspicion de plaie laryngo trachéale

Continue to give oxygen via upper airway  
Ensure neuromuscular blockade  
Position patient to extend neck

#### Scalpel cricothyroidotomy

**Equipment:** 1. Scalpel (number 10 blade)  
2. Bougie  
3. Tube (cuffed 6.0mm ID)

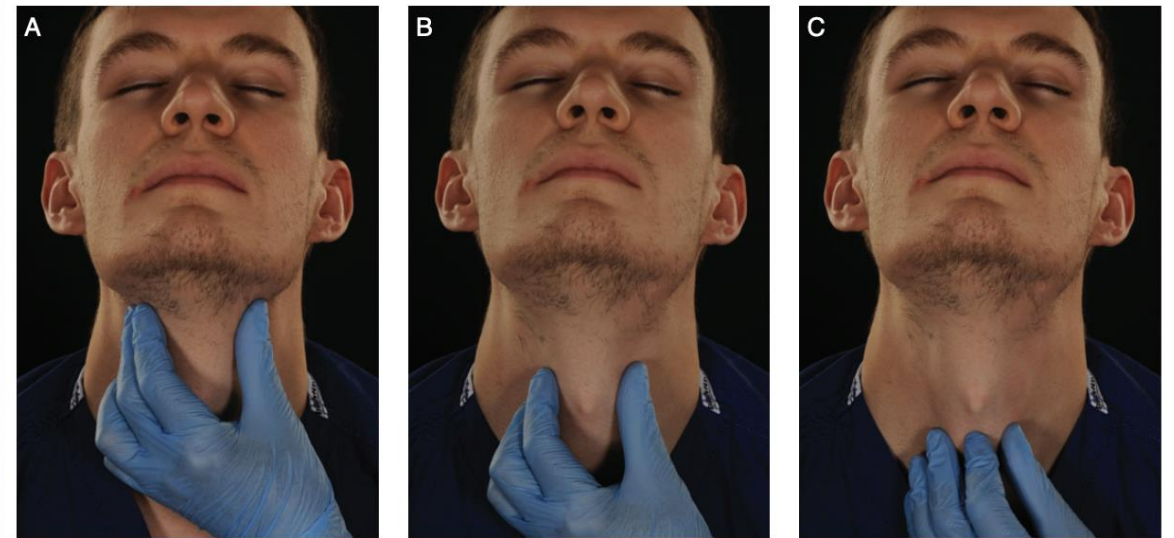
#### Laryngeal handshake to identify cricothyroid membrane

##### Palpable cricothyroid membrane

Transverse stab incision through cricothyroid membrane  
Turn blade through 90° (sharp edge caudally)  
Slide coude tip of bougie along blade into trachea  
Railroad lubricated 6.0mm cuffed tracheal tube into trachea  
Ventilate, inflate cuff and confirm position with capnography  
Secure tube

##### Impalpable cricothyroid membrane

Make an 8-10cm vertical skin incision, caudad to cephalad  
Use blunt dissection with fingers of both hands to separate tissues  
Identify and stabilise the larynx  
Proceed with technique for palpable cricothyroid membrane as above



**Fig 3** The laryngeal handshake. (A) The index finger and thumb grasp the top of the larynx (the greater cornu of the hyoid bone) and roll it from side to side. The bony and cartilaginous cage of the larynx is a cone, which connects to the trachea. (B) The fingers and thumb slide down over the thyroid laminae. (C) Middle finger and thumb rest on the cricoid cartilage, with the index finger palpating the cricothyroid membrane.

# PRE HOSPITALIER: PRISE EN CHARGE

## A: AIRWAYS

### ▪ Cricothyroidotomie

- Anticiper si indication IOT pour détresse respiratoire et suspicion de plaie laryngo trachéale

Continue to give oxygen via upper airway  
Ensure neuromuscular blockade  
Position patient to extend neck

#### Scalpel cricothyroidotomy

**Equipment:** 1. Scalpel (number 10 blade)  
2. Bougie  
3. Tube (cuffed 6.0mm ID)

#### Laryngeal handshake to identify cricothyroid membrane

#### Palpable cricothyroid membrane

Transverse stab incision through cricothyroid membrane  
Turn blade through 90° (sharp edge caudally)  
Slide coude tip of bougie along blade into trachea  
Railroad lubricated 6.0mm cuffed tracheal tube into trachea  
Ventilate, inflate cuff and confirm position with capnography  
Secure tube

#### Impalpable cricothyroid membrane

Make an 8-10cm vertical skin incision, caudad to cephalad  
Use blunt dissection with fingers of both hands to separate tissues  
Identify and stabilise the larynx  
Proceed with technique for palpable cricothyroid membrane as above

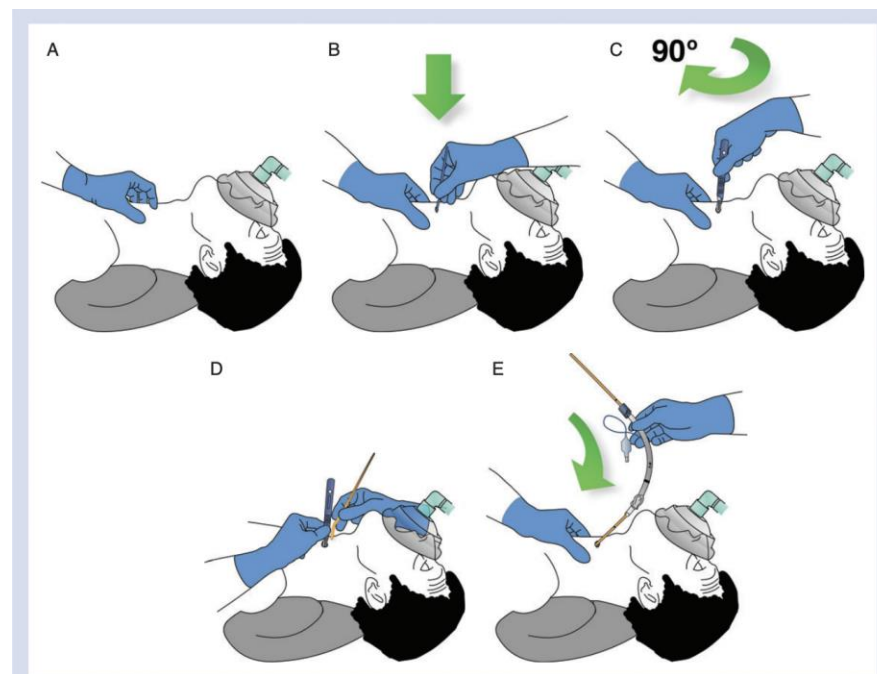


Fig 4 Cricothyroidotomy technique. Cricothyroid membrane palpable: scalpel technique; 'stab, twist, bougie, tube'. (A) Identify cricothyroid membrane. (B) Make transverse stab incision through cricothyroid membrane. (C) Rotate scalpel so that sharp edge points caudally. (D) Pulling scalpel towards you to open up the incision, slide coude tip of bougie down scalpel blade into trachea. (E) Railroad tube into trachea.

# PRE HOSPITALIER: PRISE EN CHARGE

## A: AIRWAYS

### ▪ Cricothyroidotomie

- Anticiper si indication IOT pour détresse respiratoire et suspicion de plaie laryngo trachéale

Continue to give oxygen via upper airway

## TECHNIQUE DE SAUVETAGE

**Equipment:** 1. Scalpel (number 10 blade)  
2. Bougie  
3. Tube (cuffed 6.0mm ID)

### Laryngeal handshake to identify cricothyroid membrane

#### Palpable cricothyroid membrane

Transverse stab incision through cricothyroid membrane  
Turn blade through 90° (sharp edge caudally)  
Slide coude tip of bougie along blade into trachea  
Railroad lubricated 6.0mm cuffed tracheal tube into trachea  
Ventilate, inflate cuff and confirm position with capnography  
Secure tube

#### Impalpable cricothyroid membrane

Make an 8-10cm vertical skin incision, caudad to cephalad  
Use blunt dissection with fingers of both hands to separate tissues  
Identify and stabilise the larynx  
Proceed with technique for palpable cricothyroid membrane as above

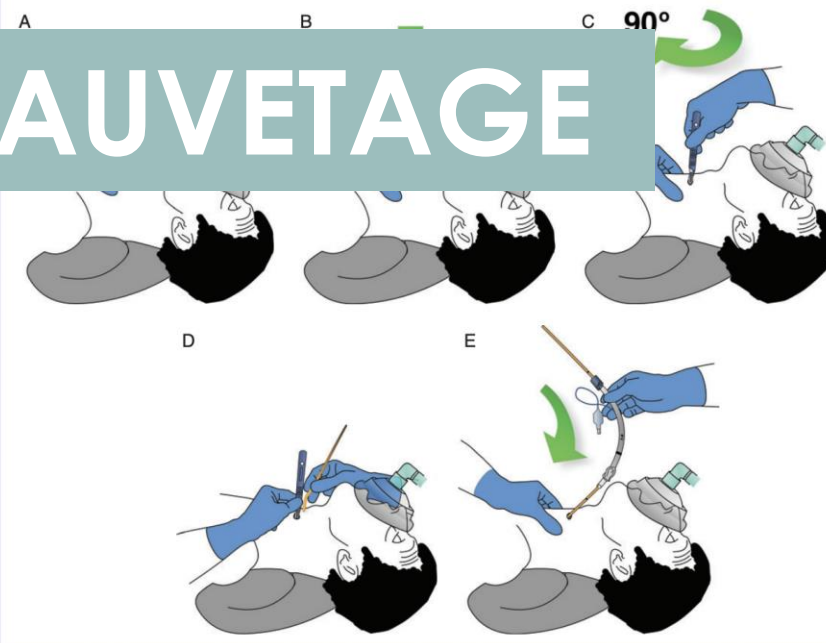


Fig 4 Cricothyroidotomy technique. Cricothyroid membrane palpable: scalpel technique; 'stab, twist, bougie, tube'. (A) Identify cricothyroid membrane. (B) Make transverse stab incision through cricothyroid membrane. (C) Rotate scalpel so that sharp edge points caudally. (D) Pulling scalpel towards you to open up the incision, slide coude tip of bougie down scalpel blade into trachea. (E) Railroad tube into trachea.

# PRE HOSPITALIER: PRISE EN CHARGE

## A: AIRWAYS

- **Cricothyroidotomie**

- Anticiper si indication IOT pour détresse respiratoire et suspicion de plaie laryngo trachéale



Cricothyrotomy

# PRE HOSPITALIER: PRISE EN CHARGE

## A: Suspicion plaie laryngo trachéale

- Clinique
  - Stridor/Dysphonie: hématome épiglottique, os hyoïde, distorsion glottique
  - Emphysème: lésion muqueuse, disjonction crico-trachéale
  - Plaie trachéale évidente (intubation directe sous sédation)
- Risque d'intubation orotrachéale impossible (Oxygénation +++)
- EFAST post intubation: risque pneumothorax/pneumomédiastin si rupture trachéale
- Positionnement du patient ½ assis sauf CI

# ACCUEIL HOSPITALIER

**Suivre les protocoles** institutionnels et du réseau

Grade A et B si doute: **Accueil Bloc direct +++**

## **Anticipation des besoin**

- Chirugiens Traumatologue, ORL, Vasculaire présents
- Matériel chirurgical prêt
- Valise transfusion massive prête
- Matériel intubation difficile prête
- ...



# CAS CLINIQUE

Homme 21 ans, blessé par arme blanche (intra muros)

**Témoin 00h10:** plaie cervicale antérieure gauche (Zone II)

**SP:** hémorragie massive, patient en ACR MCE 1CEE, pansement compressif

## **SMUR 00h25**

- RACS: 140 bmp PA imprenable Hc 14,5 g/dL
- SpO2 imprenable, 10 cpm (Gasps)
- GCS 3 mydriase bilatérale

# CAS CLINIQUE

Homme 21 ans, blessé par arme blanche (intra muros)

**Témoin 00h10:** plaie cervicale antérieure gauche (Zone II)

**SP:** hémorragie massive, patient en ACR MCE 1CEE, pansement compressif

## **SMUR 00h25**

- RACS: 140 bmp PA imprenable Hc 14,5 g/dL
- SpO2 imprenable, 10 cpm (Gasps)
- GCS 3 mydriase bilatérale

## **GRADE A**

- IOT, remplissage 1L, NAD 2 mg/h
- 75/40 mmHg transitoire, 150 bpm, EtCO2 20-30 mmhg
- Transfert vers Niveau I

# CAS CLINIQUE

- Pendant ce temps au Niveau I (00h20)
  - Foie gras
  - Saumon fumé
  - Petits fours
  - Champagne
  - ...
  - ...
  - ...
  - **Appel du SAMU (00h50)**



# CAS CLINIQUE

Homme 21 ans, blessé par arme blanche (intra muros)

**Absence de pré alerte (délai arrivée < 10 minutes)**

**Absence de conférence à 3 (informations parcellaires)**

## **Préparation dégradée (00h50)**

- Accueil bloc direct: chirurgien traumatologue habillé avec table prête (docteur junior 2<sup>ème</sup> année)
- Appel du chirurgien vasculaire et ORL (délai 20-30 minutes)
- Valise transfusion massive et accélérateur-réchauffeur prêt
- Matériel intubation difficile
- Matériel drainage thoracique (Zone I ?)

# CAS CLINIQUE

Homme 21 ans, blessé par arme blanche (intra muros)

## **Arrivée au Bloc des Urgences (01h00)**

- PA imprenable 150 bpm Hc 9 g/dL
- EtCO<sub>2</sub> 15 mmHg, bradypnée désadaptée (gasps)
- Sédaté (Midazolam Sufentanil)
- Plaie peu hémorragique sous compression (patient exsangue)
- EFAST: négative

# CAS CLINIQUE

Homme 21 ans, blessé par arme blanche (intra muros)

## Arrivée au Bloc des Urgences (01h00)

- PA imprenable 150 bpm Hc 9 g/dL
- EtCO<sub>2</sub> 15 mmHg, bradypnée désadaptée (gasps)
- Sédaté (Midazolam Sufentanil)
- Plaie peu hémorragique sous compression (patient exsangue)
- EFAST: négative

# PATIENT MORIBOND GRADE A

# CAS CLINIQUE

Homme 21 ans, blessé par arme blanche (intra muros)

**Absence d'asepsie chirurgicale ou de champage stérile**

**Prise en charge simultanée permettant la stabilisation du patient**

- **Chirurgien traumatologue**

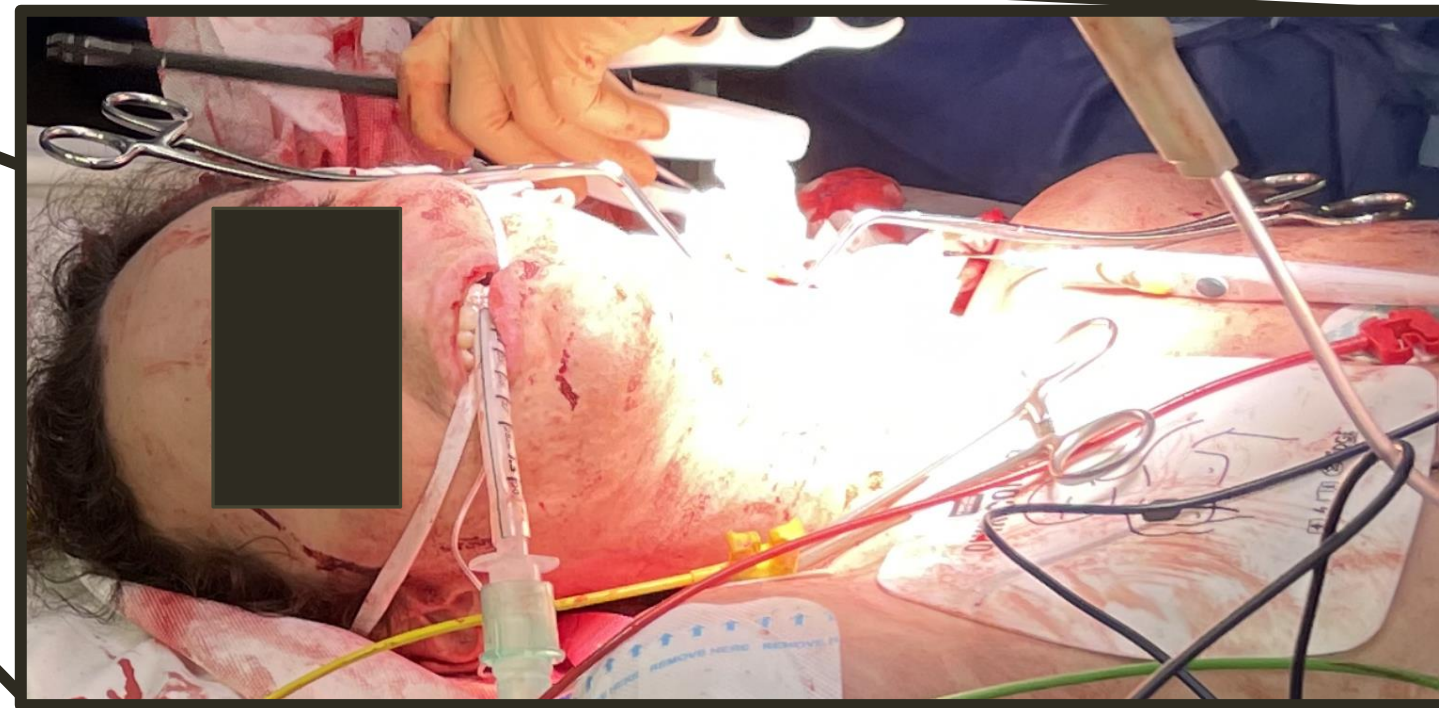
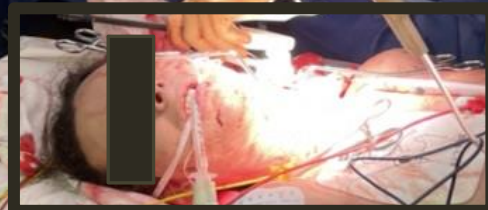
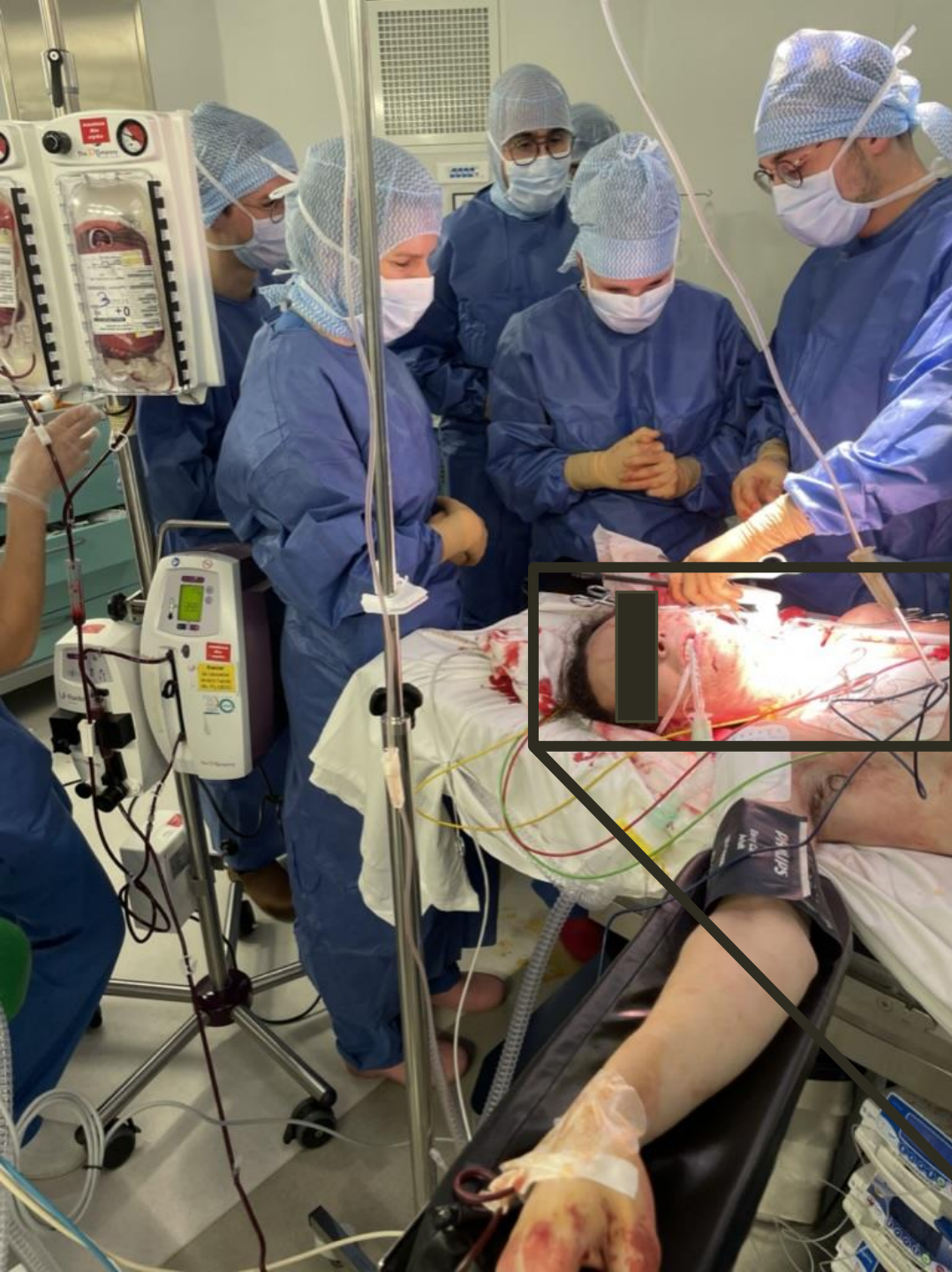- Abord de la plaie cervicale par lame froide
- Visualisation plaie carotide commune gauche
- **Clampage en amont et en aval (01h05)** par clamp De Backey

- **Equipe anesthésie**

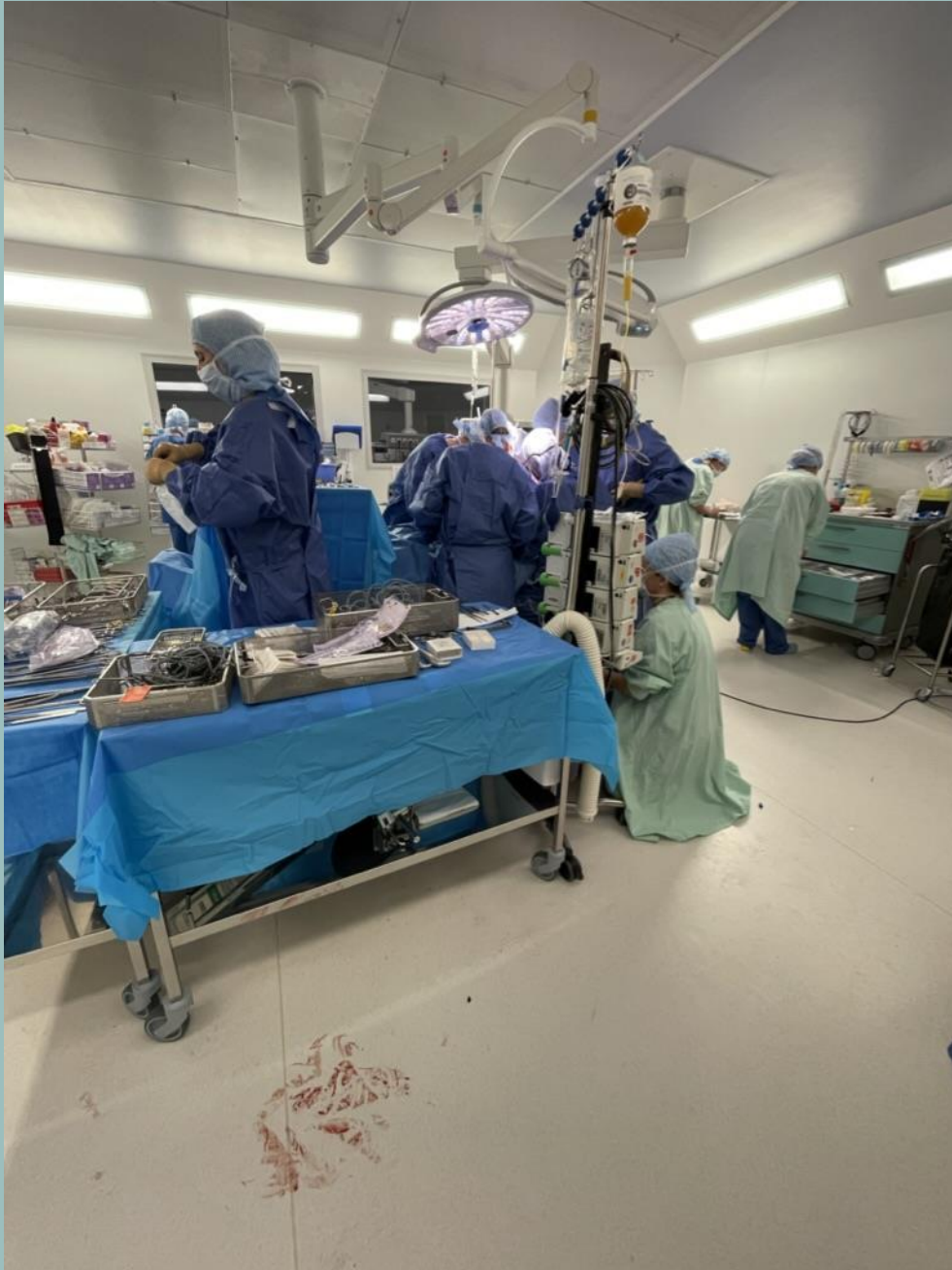- IADE n°1: Relais sédation par Kétamine et curarisation patient
- IADE n°2: Equipement 2<sup>ème</sup> VVP gros calibre pour transfusion massive
- IADE n°3: 4 CGR 3 Plyo 1 PFC 1 MCP 4,5g Fibri
- Médecin technique: Equipement VVC KTA (Fémoral)

00h11

Arrivée de l'équipe chirurgicale ORL/Vasculaire







00h11

Arrivée de l'équipe chirurgicale ORL/Vasculaire

### **Chirurgien ORL**

- Pas d'indication opératoire

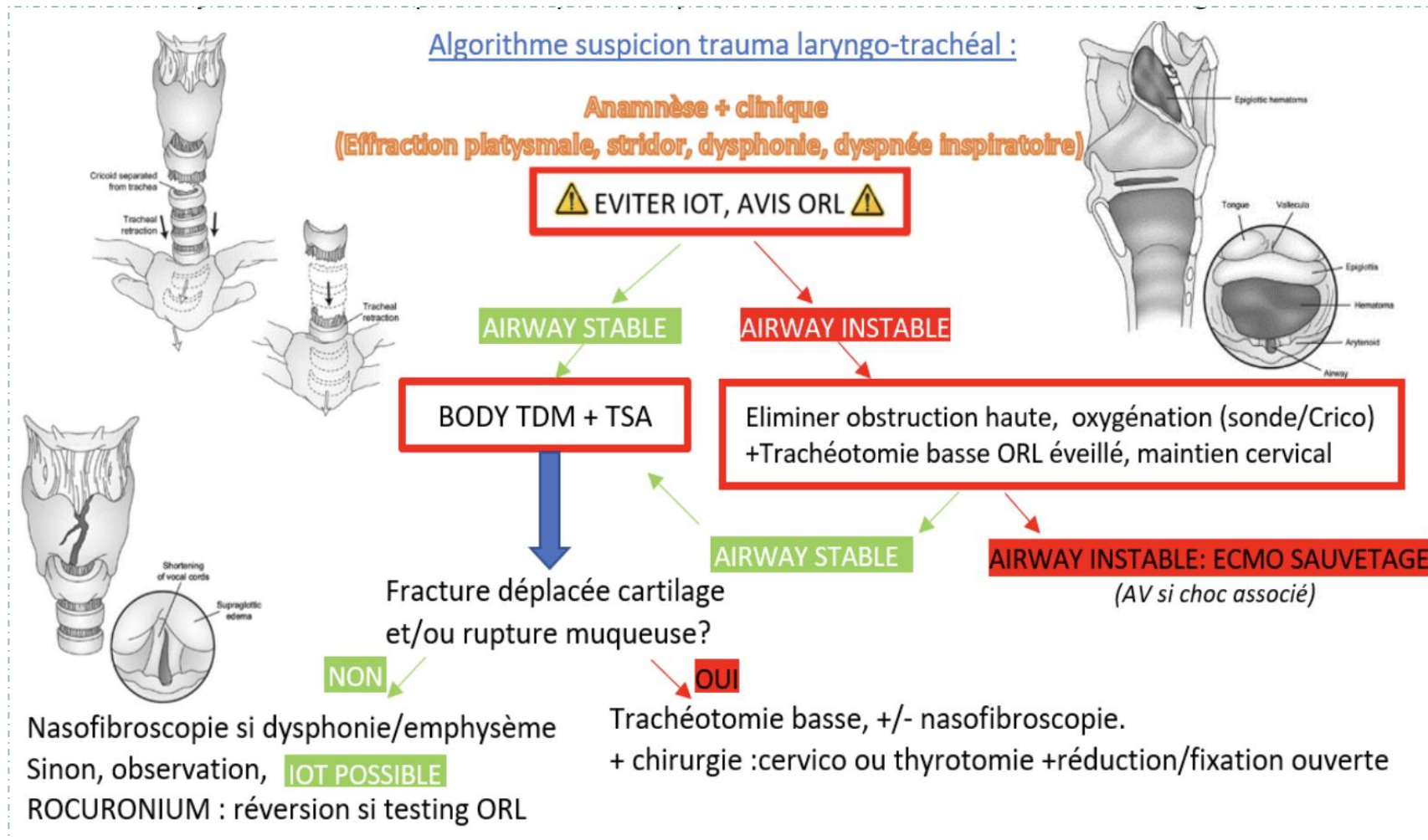
### **Chirurgien vasculaire**

- Champage et asepsie selon protocole institutionnel
- Exploration plaie
- Ablation de thrombus et endartériectomie
- Suture plaie transfixiante du bulbe carotidien
- Clampage de 68 minutes
- Résultat satisfaisant

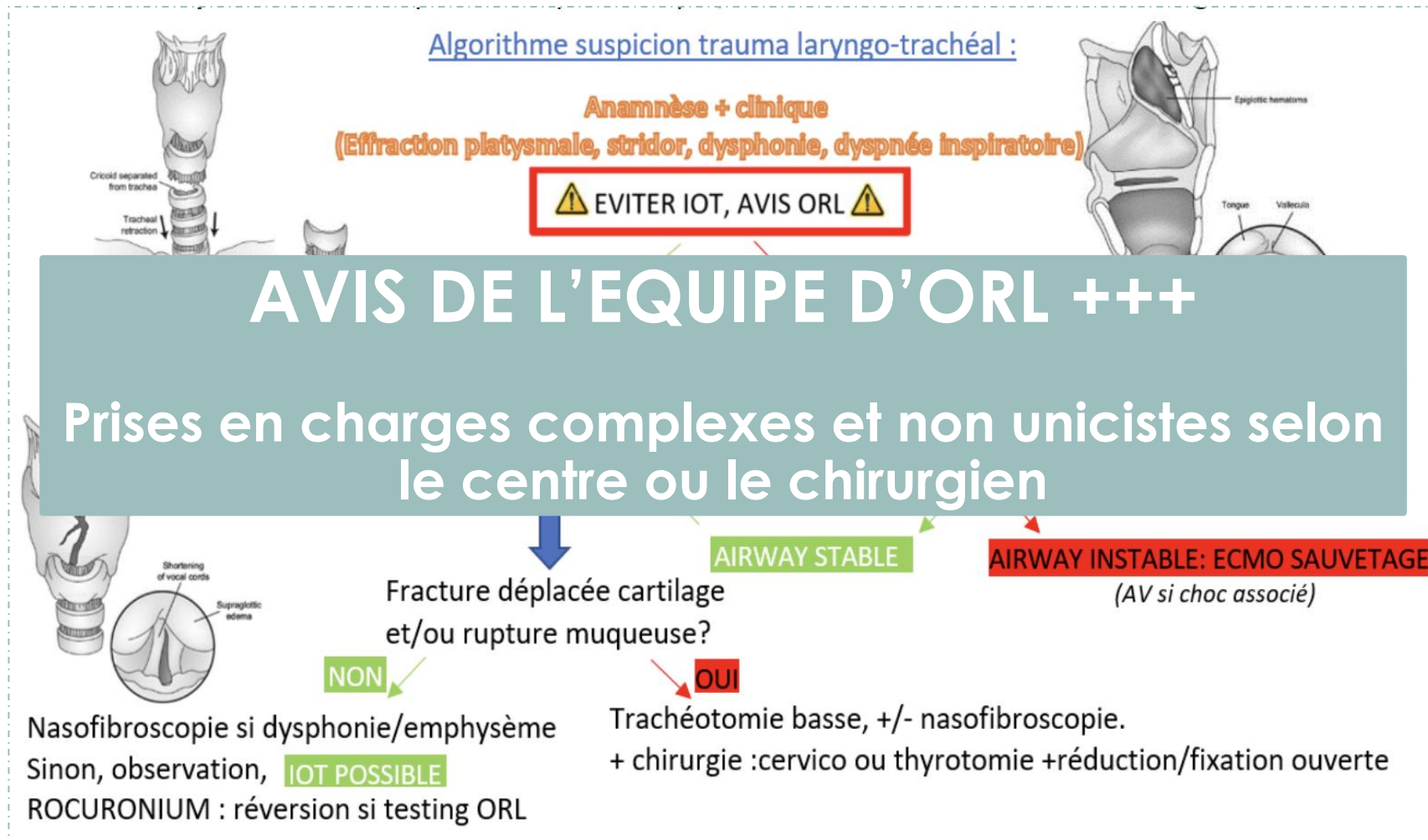
### **Evolution**

- Réanimation: 5j (VM 2j)
- Neurologie: 5j
- MPR: 130j
  
- Ce jour: Hémiparésie MSD, dysphasie (évolution favorable)

# ACCUEIL HOSPITALIER



# ACCUEIL HOSPITALIER



# CAS CLINIQUE

## Homme 35 ans, traumatisme sévère sur AVP

### ▪ **SMUR 74**

- Grade A HD/Neuro: GCS 4 (M2) Crâne/ Thorax
- IOT ISR NAD Expansion Volémique
- Evolution: persistance dégradation hémodynamique et apparition d'emphysème cervicothoracique

### ▪ **Orientation DCA CHANGE (Niveau I)**

- Grade A HD/Neuro: EFAST PNO bilatéral
- Drainage bilatéral dépendant du système d'aspiration
- TDM
  - Fracture luxation C0 C1 et fracture instable C5
  - Plaie trachéale 3,5cm en regard du manubrium sternal

### ▪ **Transfert DCA CHUGA (Niveau I)**

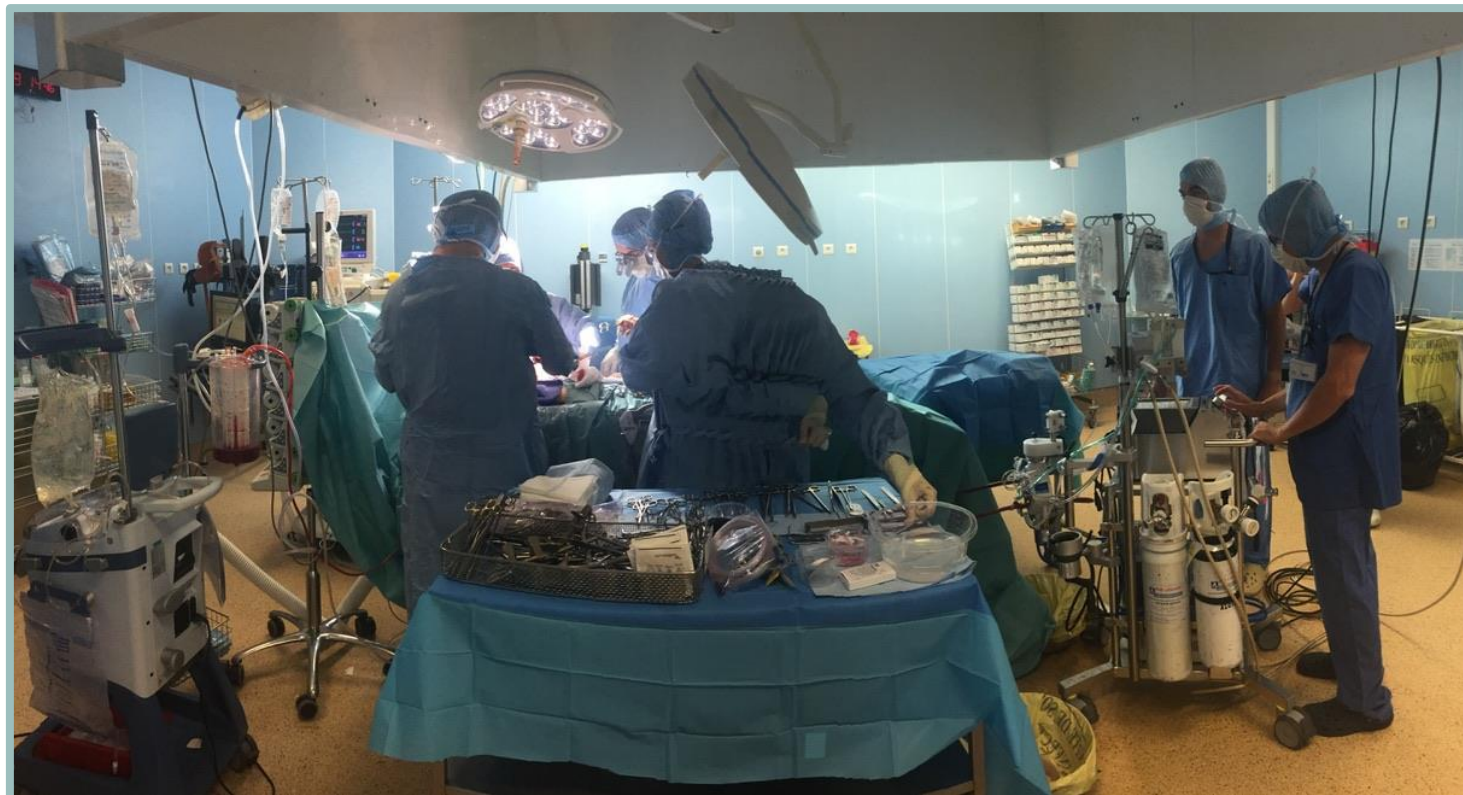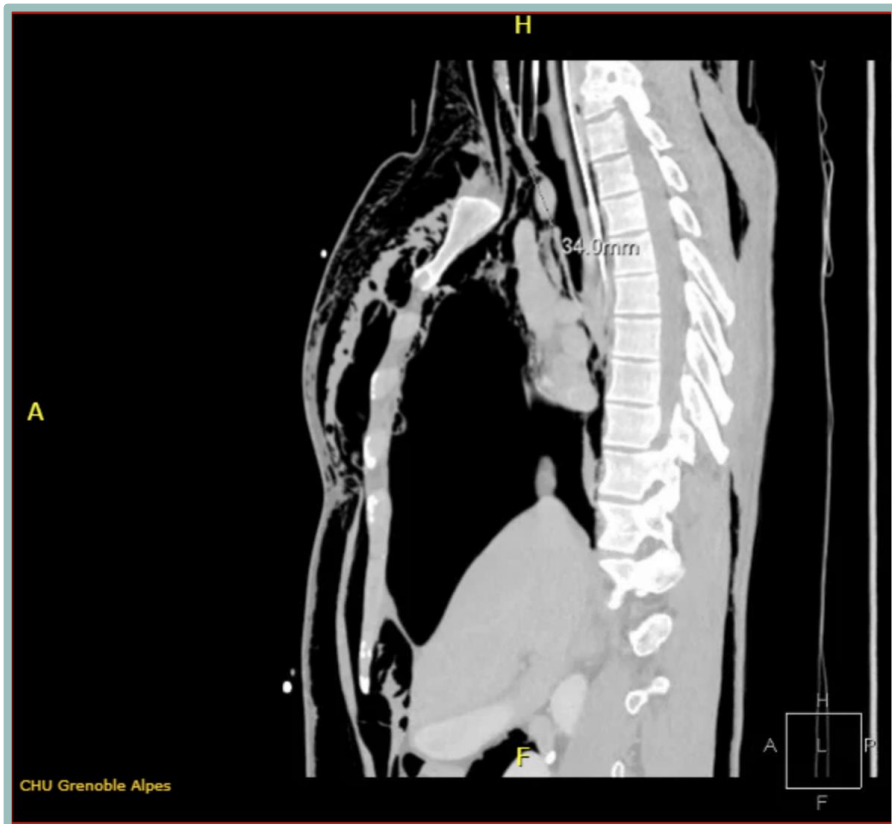
# CAS CLINIQUE

Homme 35 ans, traumatisme sévère sur AVP

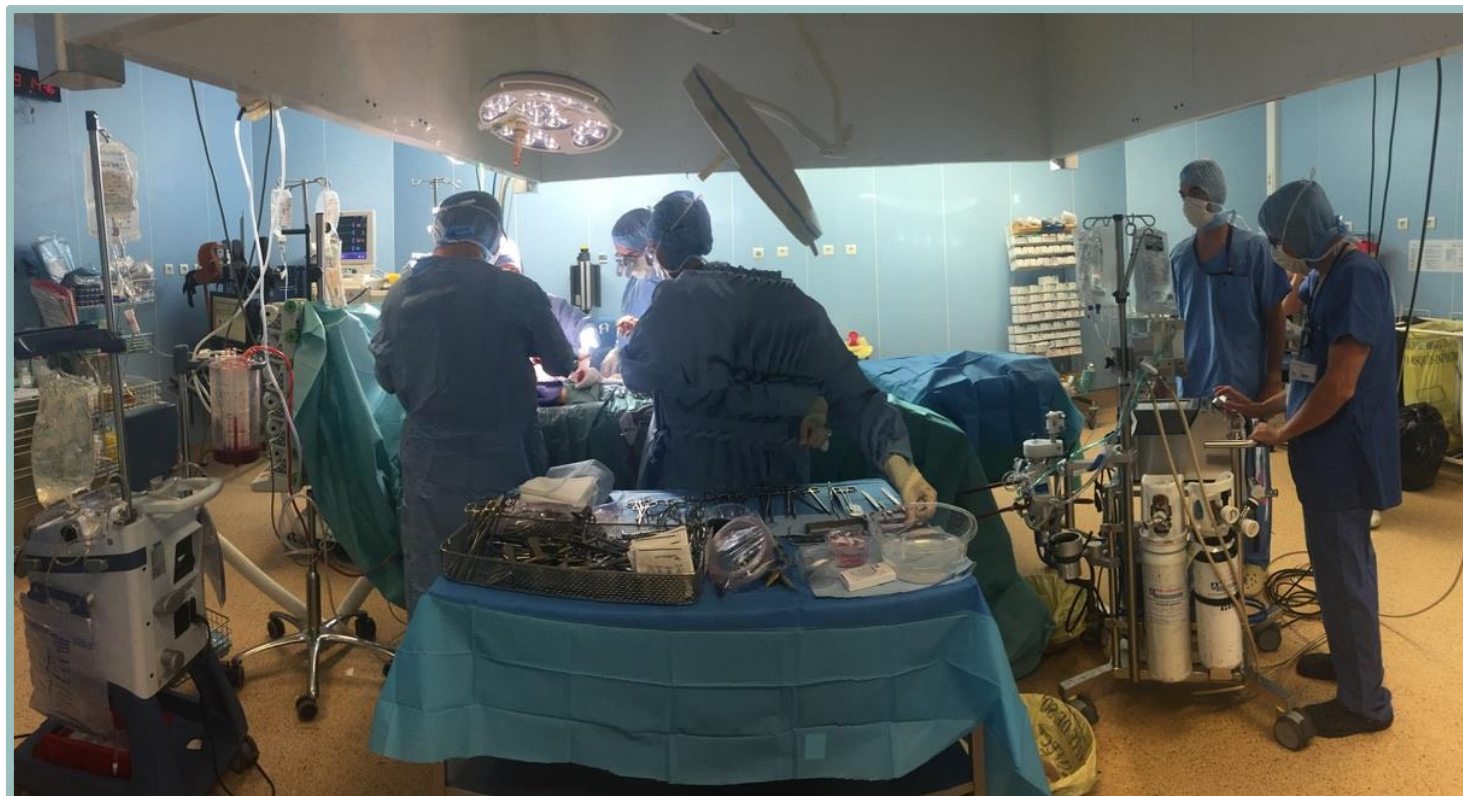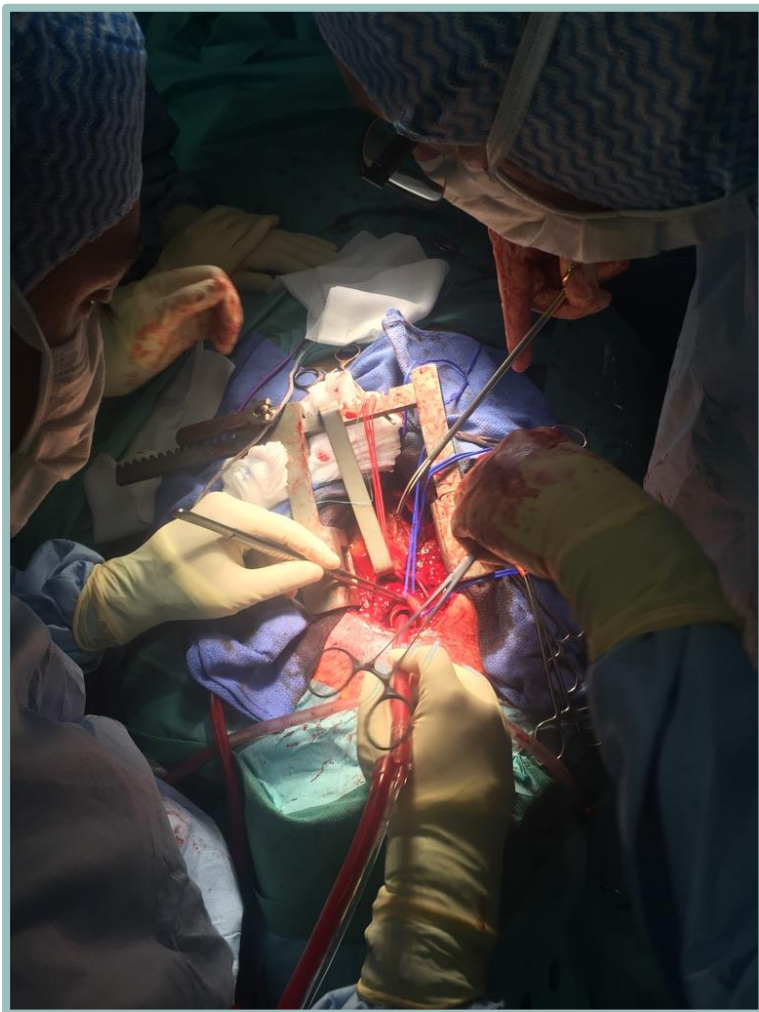
- **DCA CHUGA**

- Discussion avec chirurgiens Thoracique et Cardiaque
- Chirurgie
  - Mise en place d'ECMO VA (1 bolus HNF per procédure)
  - Patient sédaté extubé après mis en place d'ECMO VA (1 bolus HNF per procédure)
  - Sternotomie pour suture trachéo trachéale et lambeau pericardo thymique
  - Ventilation après re intubation et sevrage/ablation ECMO VA en fin d'intervention
- Prise en charge de choc hémorragique per opératoire

# CAS CLINIQUE



# CAS CLINIQUE



# CAS CLINIQUE

## Homme 35 ans, traumatisme sévère sur AVP

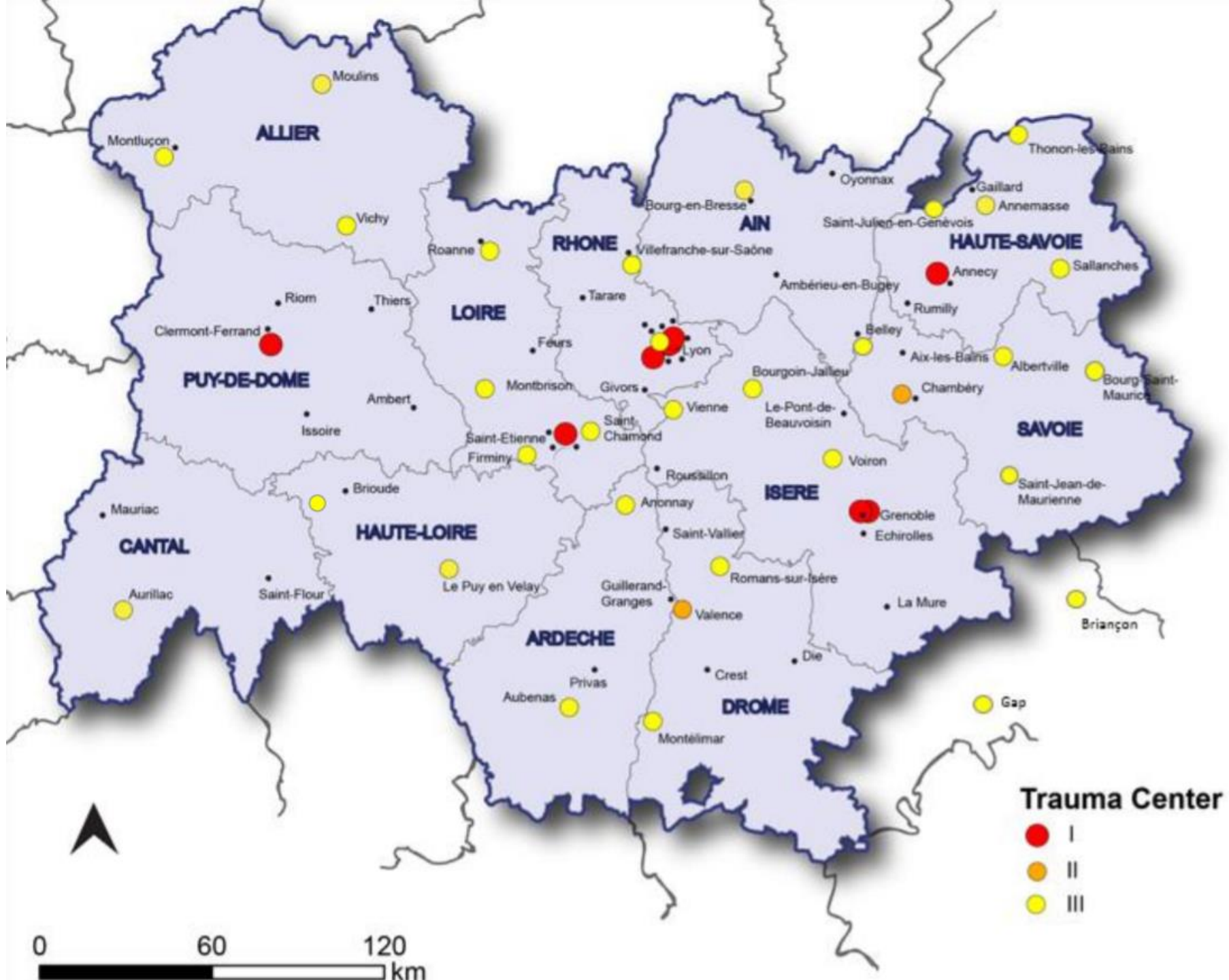
### ▪ **DCA CHUGA**

- Discussion avec chirurgiens Thoracique et Cardiaque
- Chirurgie
  - Mise en place d'ECMO VA (1 bolus HNF per procédure)
  - Patient sédaté extubé après mis en place d'ECMO VA (1 bolus HNF per procédure)
  - Sternotomie pour suture trachéo trachéale et lambeau pericardo thymique
  - Ventilation après re intubation et sevrage/ablation ECMO VA en fin d'intervention
- Prise en charge de choc hémorragique per opératoire

### ▪ **Evolution**


- Réanimation: patient GCS 15, tétraplégie C7
- Hospitalisation 55j avant transfert MPR





**Trauma Center**

- I
- II
- III



# ACCUEIL HOSPITALIER: STOP TECHNIQUE NIVEAU III

## QUEL CONTEXTE?

- **Patient moribond** présentant une détresse vitale immédiate (Grade A)
  - Hémorragie incontrôlée
  - Détresse respiratoire hypoxémiante
- **Délai** de transport vers **Niveau I trop long**
- **Indication chirurgicale identifiée**

**PROCEDURE D'ACCUEIL AU BLOC OPERATOIRE  
POUR DAMAGE CONTROL CHIRURGICAL**

# ACCUEIL HOSPITALIER: STOP TECHNIQUE NIVEAU III

## **Indication:** Damage Control Chirurgical

### **Décision**

- Besoin clairement formulée par l'équipe du pré hospitalier auprès du Niveau III
- Conférence à 4 organisée par la régulation (SAMU/SMUR/Niveau III/Niveau I)

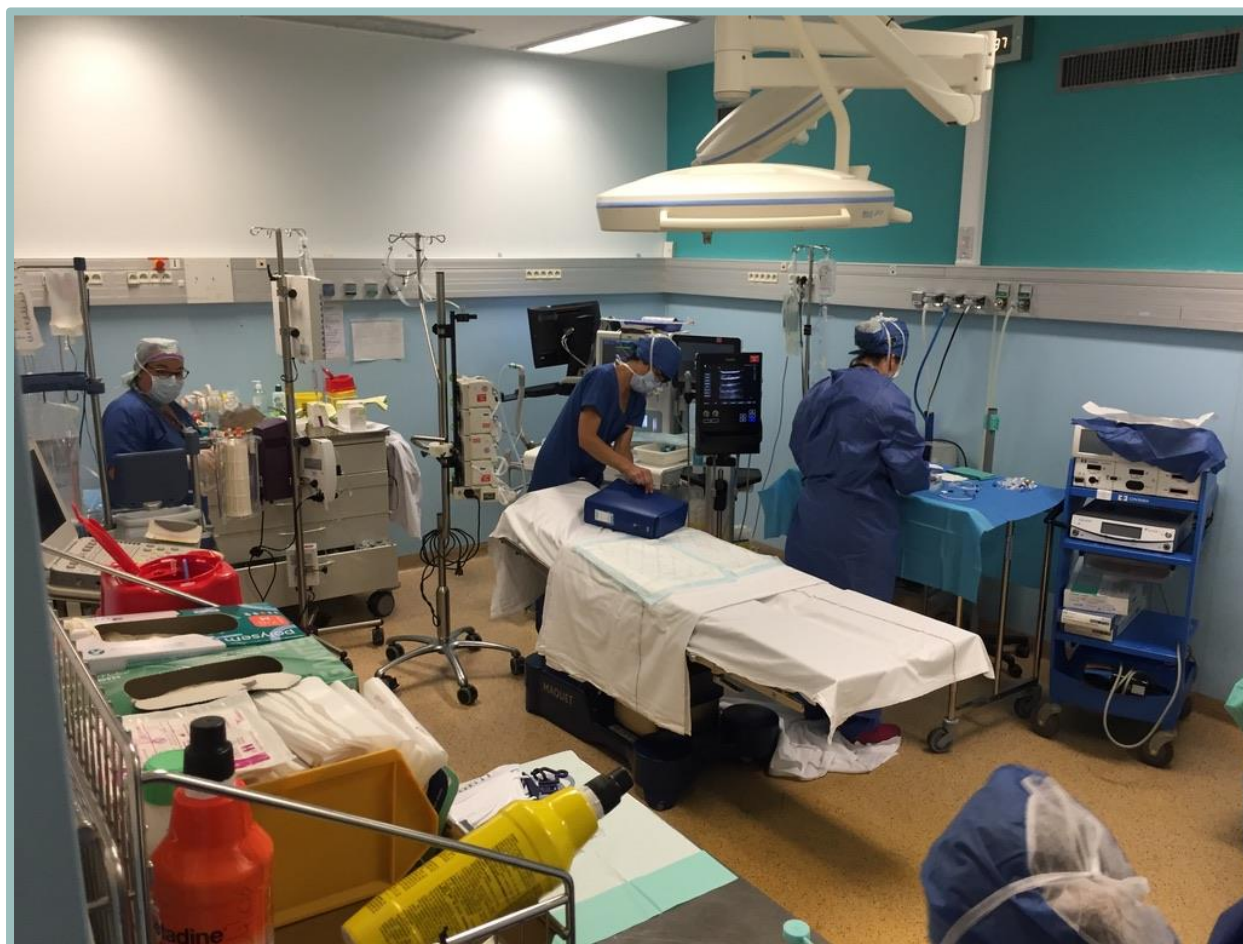### **Organisation**

- Interlocuteur interne unique identifié 24/7
- Anticipation du lieu d'accueil et des ressources humaines et matérielles nécessaires

### **Mise en œuvre**

- Accueil direct au bloc opératoire
- Personnel chirurgical habillé, tables prête
- Anticipation du vecteur pour le transfert secondaire vers le niveau I

# ACCUEIL HOSPITALIER: STOP TECHNIQUE NIVEAU III



## ANNEXE 2 – ACCUEIL BLOC OPERATOIRE DAMAGE CONTROL

Chaque centre de niveau 3 doit disposer d'une POS (Procédure Opérationnelle Standardisée) ACCUEIL BLOC OPERATOIRE

### IDENTIFICATION

- L'équipe préhospitalière identifie un **besoin patient ciblé, immédiat et indispensable**
- Le besoin ne peut être satisfait en préhospitalier

### INDICATIONS

- **Les indications sont restreintes au damage control chirurgical** et s'inscrivent dans une stratégie globale concertée
- Le bassin instable et l'hémopéricarde ne sont probablement pas des indications de DMC en niveau 3

### DECISION

- **Le besoin est clairement formulé** par l'équipe préhospitalière auprès de l'établissement d'accueil, du SAMU et du centre expert de niveau 1 ou 2
- **Conférence à 4** (SMUR / SAMU / NIV 3 / NIV 1 ou 2) dans l'idéal : décision rapide et concertée

### ORGANISATION

- **Dès la décision d'Accueil au Bloc Opératoire prise :**
- Le centre de niveau 3 anticipe le lieu d'accueil et la mise à disposition des ressources humaines et matérielles en s'appuyant sur un **interlocuteur interne unique identifié 24/24-7/7**
- Le SAMU anticipe le vecteur de transport entre le centre de niveau 3 et le centre expert

### MISE EN OEUVRE

- **A l'arrivée dans le centre de niveau 3 :**
- Accueil direct au bloc opératoire
- Personnel et matériel opérationnels à l'arrivée du patient
- Limiter le geste chirurgical au Damage Control
- Anticiper le transfert secondaire du patient en transmettant régulièrement des informations au SAMU et au centre expert

# BUNDLE ROUGE/CHOC: TRAUMA PENETRANT



## A L'ARRIVEE, RECHERCHER TOUTES LES SOURCES D'INSTABILITE

- Rechercher tous les points **d'entrée/sortie des trauma pénétrants** (tourner le patient)
- **E FAST systématique** quelle que soit l'évaluation clinique
- Rechercher des signes **d'ischémie de membres**

## OBJECTIFS A ENONCER COLLECTIVEMENT

- **Eviter tout retard de prise en charge**
  - Préparation en amont
  - **Manœuvres de réanimation ne doivent pas retarder le geste d'hémostase**
- **Stratégie**
  - Hémorragie suspectée oui/non ?
  - Nécessité d'hémostase chirurgicale ?
  - Nécessité d'une décompression thoracique ?
  - Nécessité de manœuvres de réanimation pré-induction?
- Induction à retarder au dernier moment : au bloc, chirurgiens prêts, réanimation débutée si nécessaire
- Anticipation d'une stratégie transfusionnelle :
  - O négatif
  - Envisager procédure de transfusion massive
- **Hypotension permissive, PAS 80-90 mmHg, PAM < 60 mmHg**
- **Stratégie de Damage Control**, objectif de moins de 60 min au bloc

## ACTIONS CLES

- **Equipe médicochirurgicale prête, habillée ,matériel disponible (MAR, Chirurgien, IBO...)**
- Préparation chirurgicale concomitante aux manœuvres de réanimation
- **La réanimation ne doit pas retarder l'incision**
- Conditionnement minimal du patient : VVPX2, PNI, EtCO2, masque à haute concentration
- Envisager pose d'un **cathéter intra osseux précoce**
- **Réanimation pré et per induction:**
  - Expansion volémique
  - Noradrénaline sur VVP
  - Exacyl, ratios transfusionnels 1/1/1 à 2/1/1, Calcium, tests viscoélastiques
- **Thoracostomie décompressive précoce**
- Induction et incision simultanées
- Réchauffement et monitoring thermique

## STRATEGIE

- **Vérification de la réponse à la réanimation initiale avant incision :**
  - Patient instable et **EFAST +**
    - > considérer Damage Control Surgery
  - Patient instable et **EFAST -**
    - > considérer Damage Control Surgery + REBOA
  - Patient stable > considérer TDM
- **TIME OUT pré-induction OBLIGATOIRE avec équipe complète**
  - Source hémorragique suspectée ?
  - Stratégie chirurgicale/incision ?
- **En cas de changement dynamique ou de modification inattendues, retourner à l'ETAPE 1 puis ETAPE 2**
- **TIME OUT à 5 min post induction avec équipe complète**
  - Origine du saignement ?
  - Situation hémodynamique ?
  - Alternatives ? Clampage aortique ?
  - REBOA ?
  - Angio-embolisation ?
- **TIME OUT à 30-60 min post induction avec équipe complète pour définir stratégie :**
  - Situation hémodynamique ?
  - TDM ?
  - Angioembolisation ?
  - REBOA ?
  - Réanimation ?

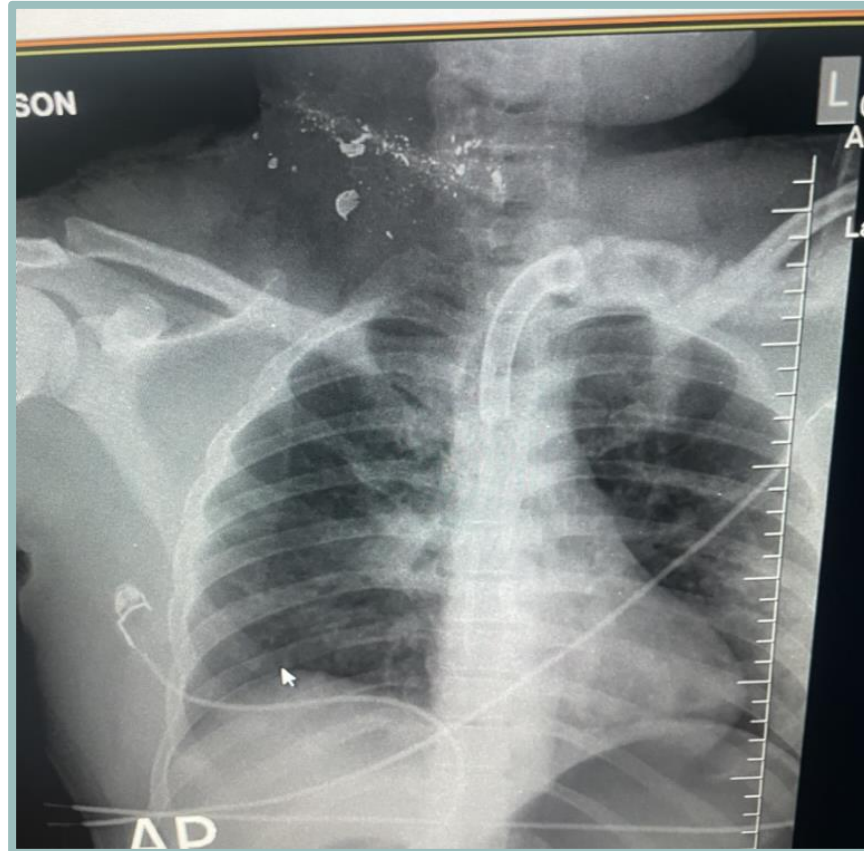
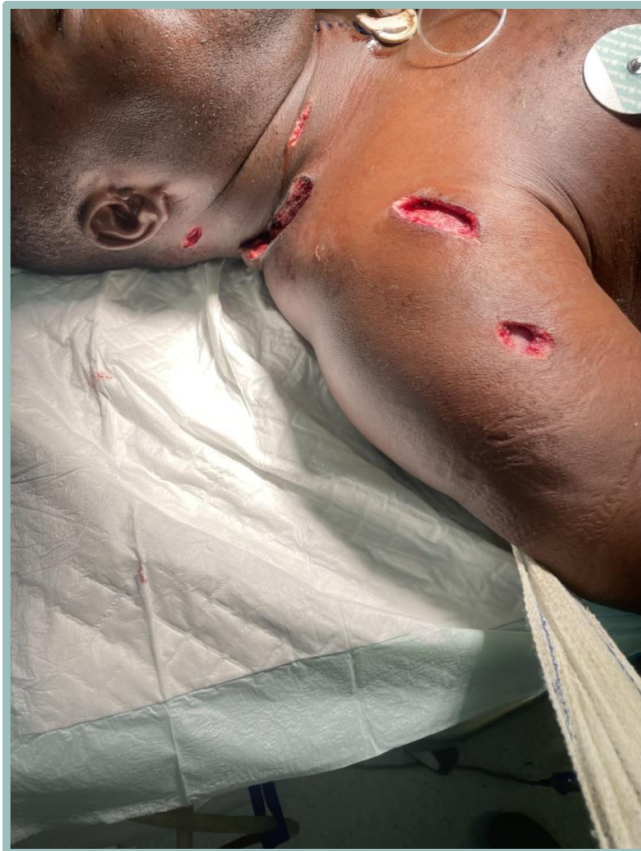# CAS CLINIQUE

## Homme 45 ans, blessé par balle

- Impacts multiples (fragments d'ogives gros calibre à travers vitre blindée)
- Localisation
  - Zone 4: transfixiant, volumineux hématome retro cervical non hémorragique
  - Zone 2: non hémorragique / non soufflant
  - Zone 1: non hémorragique / non soufflant
- 140/75 mmHg, 140 bpm, Hc 13 g/dl
- Spo2 92% AA, FR 30, dyspnée, balancement thoraco abdominal
- GCS 15, agité, non déficitaire
- EFAST négative

# CAS CLINIQUE

Homme 45 ans, blessé par balle

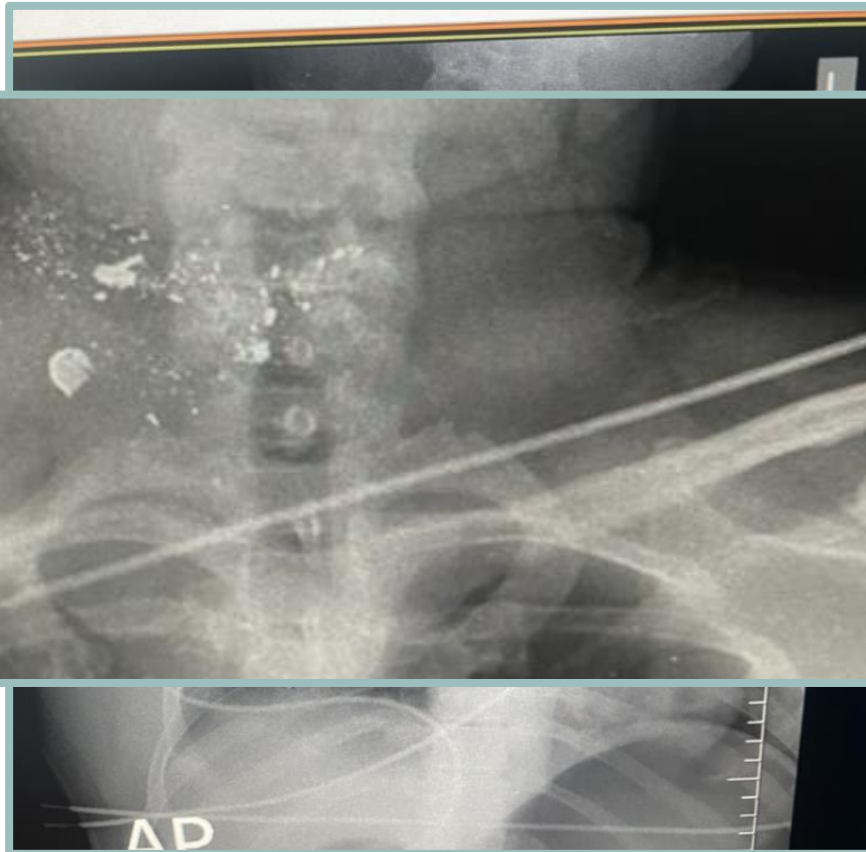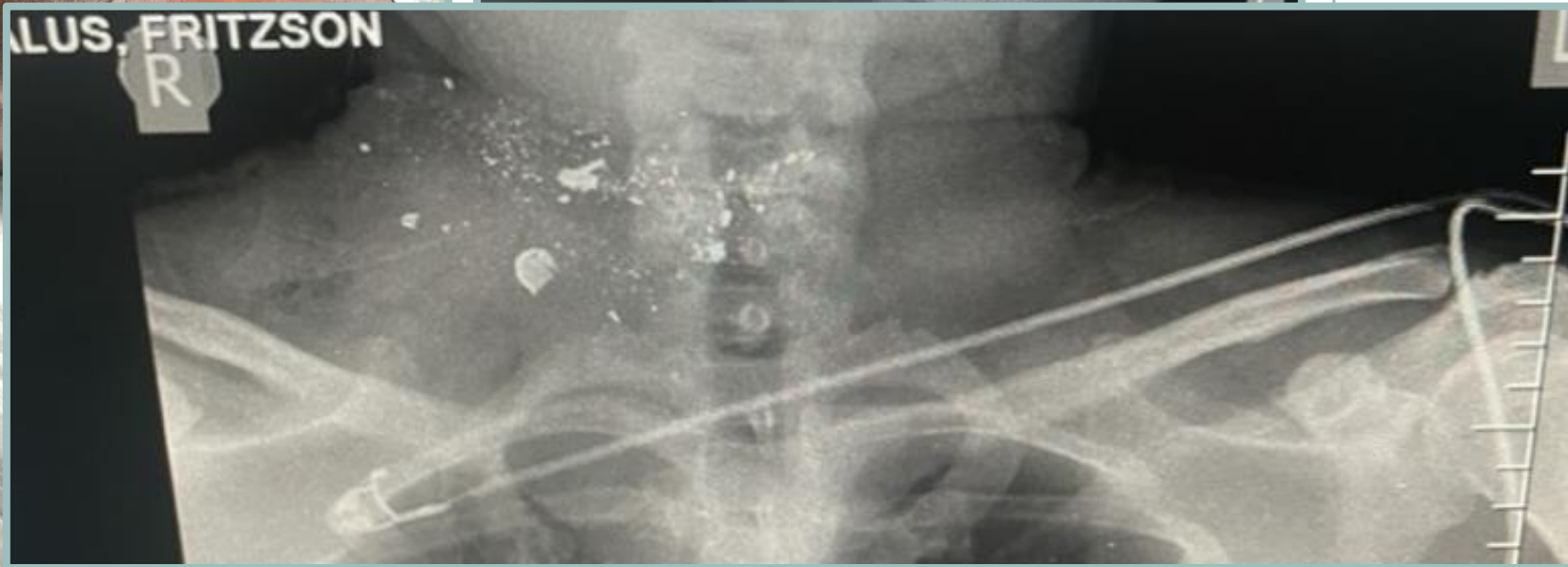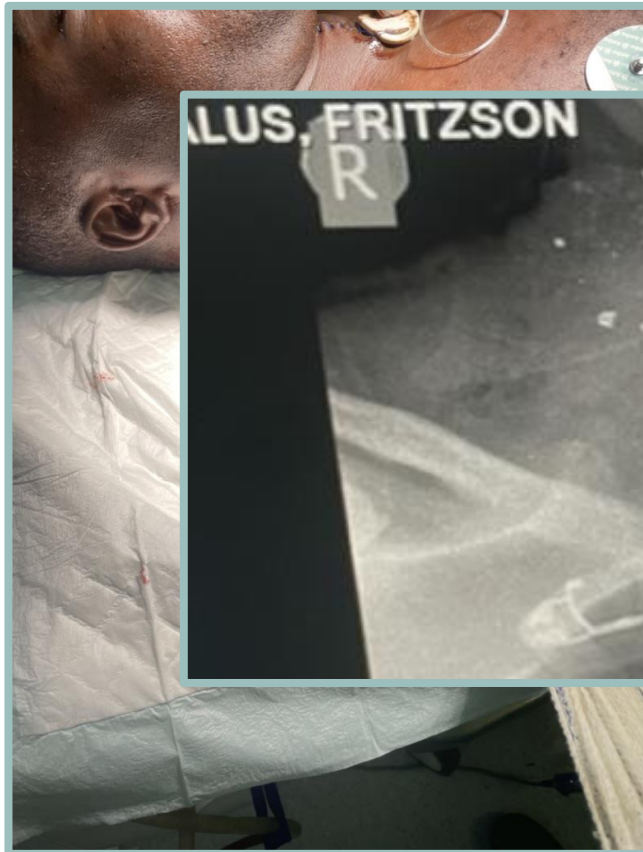


## Trauma Center « Niveau III »

- SAUV
- Radiographie
- Echographie
- Banque du sang (Sang total)
- Chirurgien Traumatologue (Astreinte)
- Anesthésiste (Astreinte)
- USC 8 lits: ventilation courte durée

# CAS CLINIQUE

Homme 45 ans, blessé par balle



## Trauma Center « Niveau III »

graphie  
aphe  
e du sang (Sang total)

en Traumatologue  
te)  
ésiste (Astreinte)

- USC 8 lits: ventilation courte durée



# CAS CLINIQUE

Homme 45 ans, blessé par balle

- Détresse respiratoire hypoxémiante sans étiologie évidente
- Transfert bloc opératoire pour exploration chirurgicale et sécurisation voies aériennes

# CAS CLINIQUE

## Homme 45 ans, blessé par balle

- Détresse respiratoire hypoxémiante sans étiologie évidente
- Transfert bloc opératoire pour exploration chirurgicale et sécurisation voies aériennes
  
- Préoxygénation VSAI (matériel de drainage prêt en salle) Demi assis
- ISR Kétamine / Celocurine / Tracurium (Mandrin béquillé)

# CAS CLINIQUE

## Homme 45 ans, blessé par balle

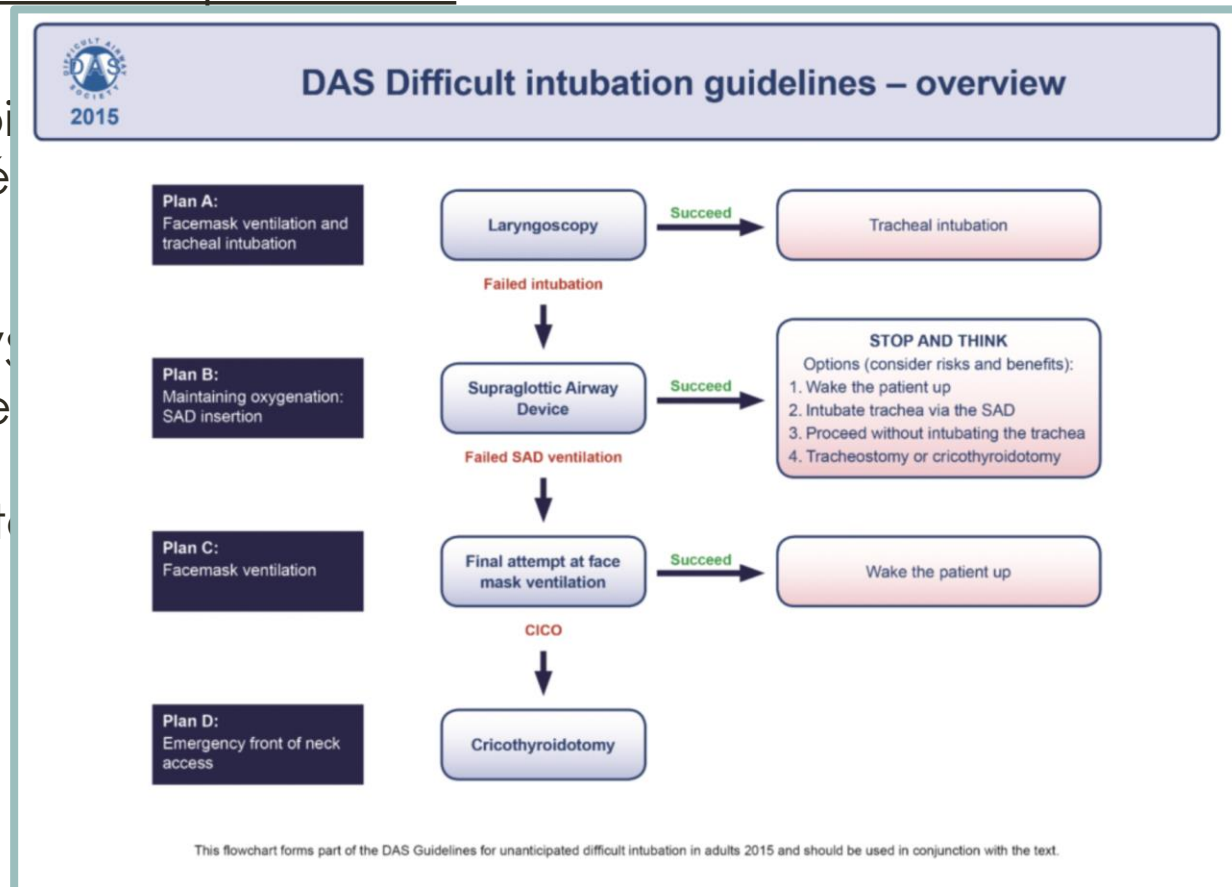
- Détresse respiratoire hypoxémiante sans étiologie évidente
- Transfert bloc opératoire pour exploration chirurgicale et sécurisation voies aériennes
  
- Préoxygénation VSAI (matériel de drainage prêt en salle) Demi assis
- ISR Kétamine / Celocurine / Tracurium (Mandrin béquillé)
  
- Cormack 4 (rigidité cervicale), vomissements inhalation concomitants

# CAS CLINIQUE

Homme 45 ans, blessé par balle

- Détresse respiratoire
- Transfert bloc opéré
- Préoxygénation Vd
- ISR Kétamine / Ce
- Cormack 4 (rigidité)

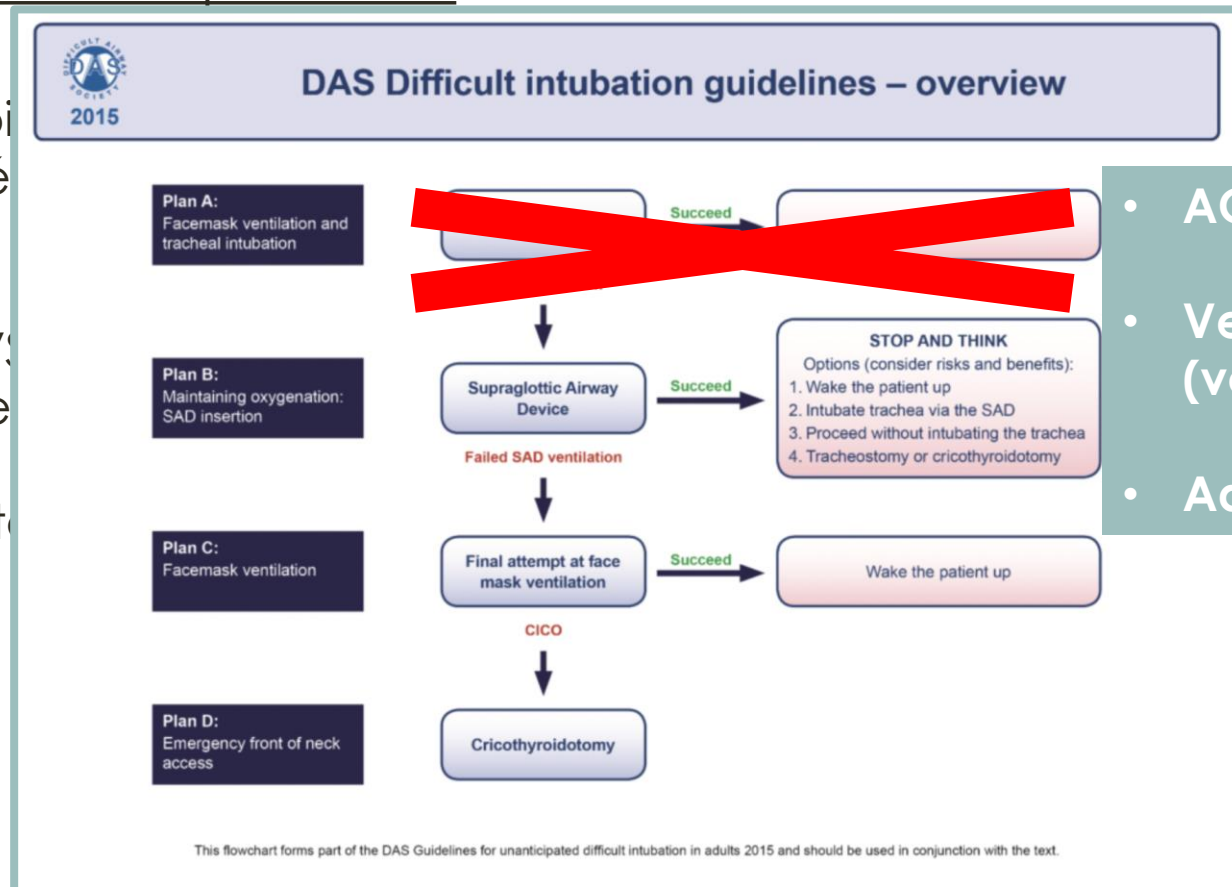
voies aériennes



# CAS CLINIQUE

Homme 45 ans, blessé par balle

- Détresse respiratoire
- Transfert bloc opéré
- Préoxygénation V
- ISR Kétamine / Ce
- Cormack 4 (rigidité)

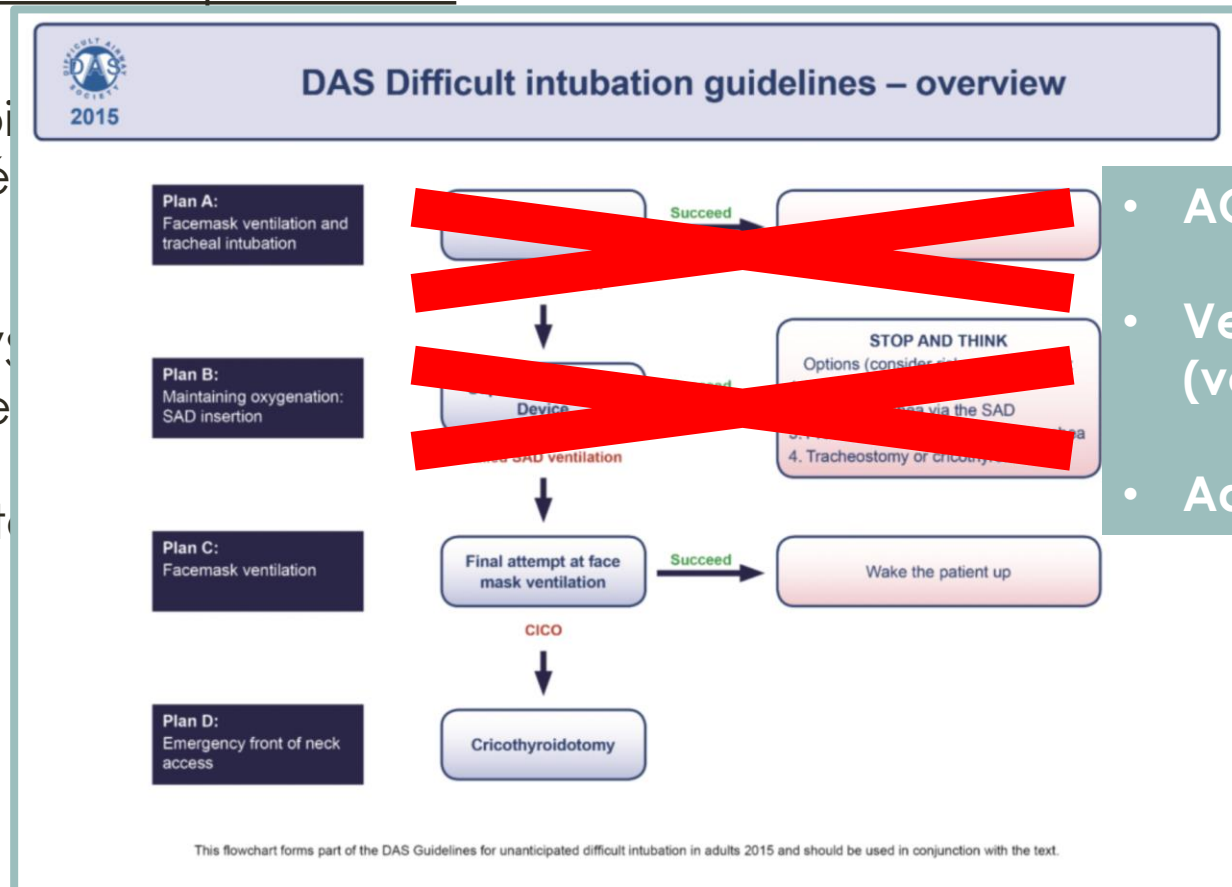


- ACR en asystolie
- Ventilation impossible (vomissements)
- Adrénaline non efficace

# CAS CLINIQUE

Homme 45 ans, blessé par balle

- Détresse respiratoire
- Transfert bloc opéré
- Préoxygénation Vd
- ISR Kétamine / Ce
- Cormack 4 (rigidité)

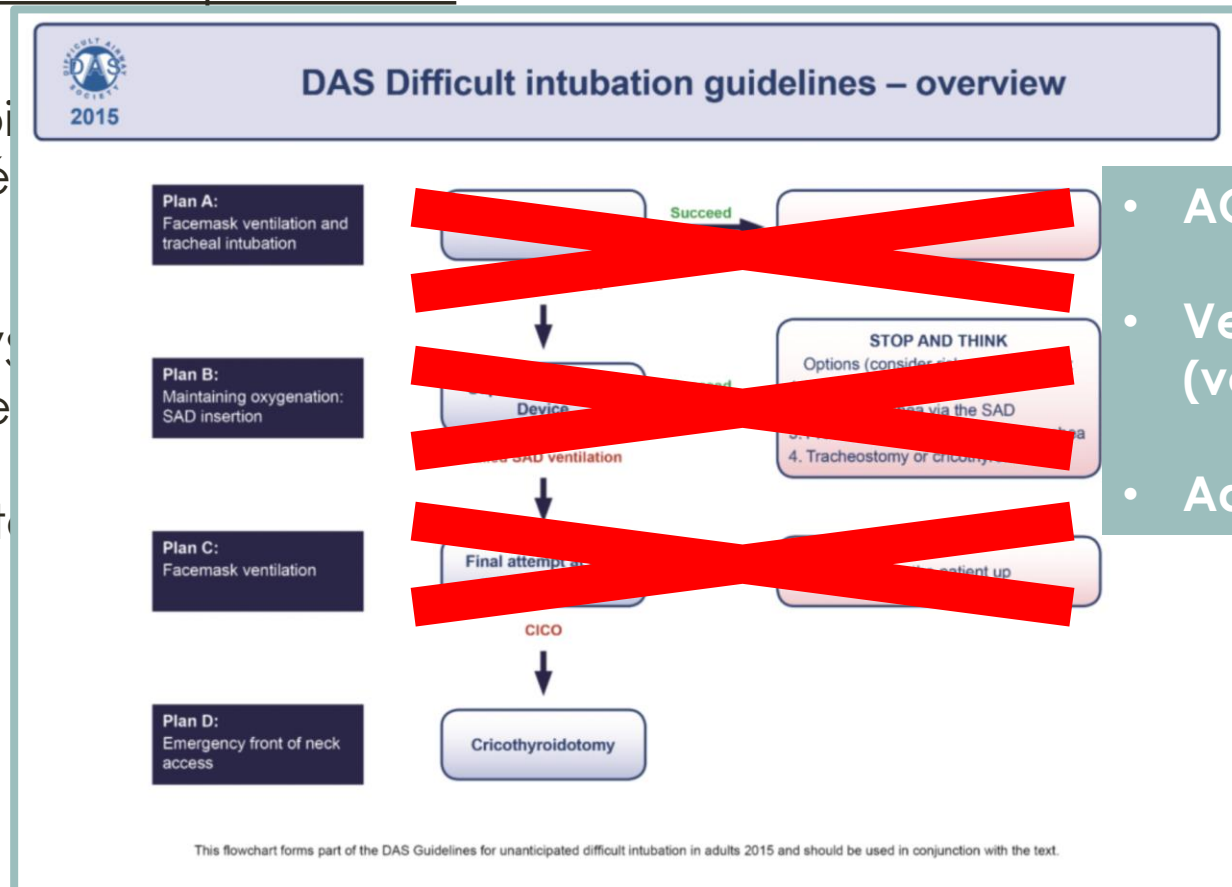


- ACR en asystolie
- Ventilation impossible (vomissements)
- Adrénaline non efficace

# CAS CLINIQUE

Homme 45 ans, blessé par balle

- Détresse respiratoire
- Transfert bloc opéré
- Préoxygénation V<sub>T</sub>
- ISR Kétamine / Ce
- Cormack 4 (rigidité)

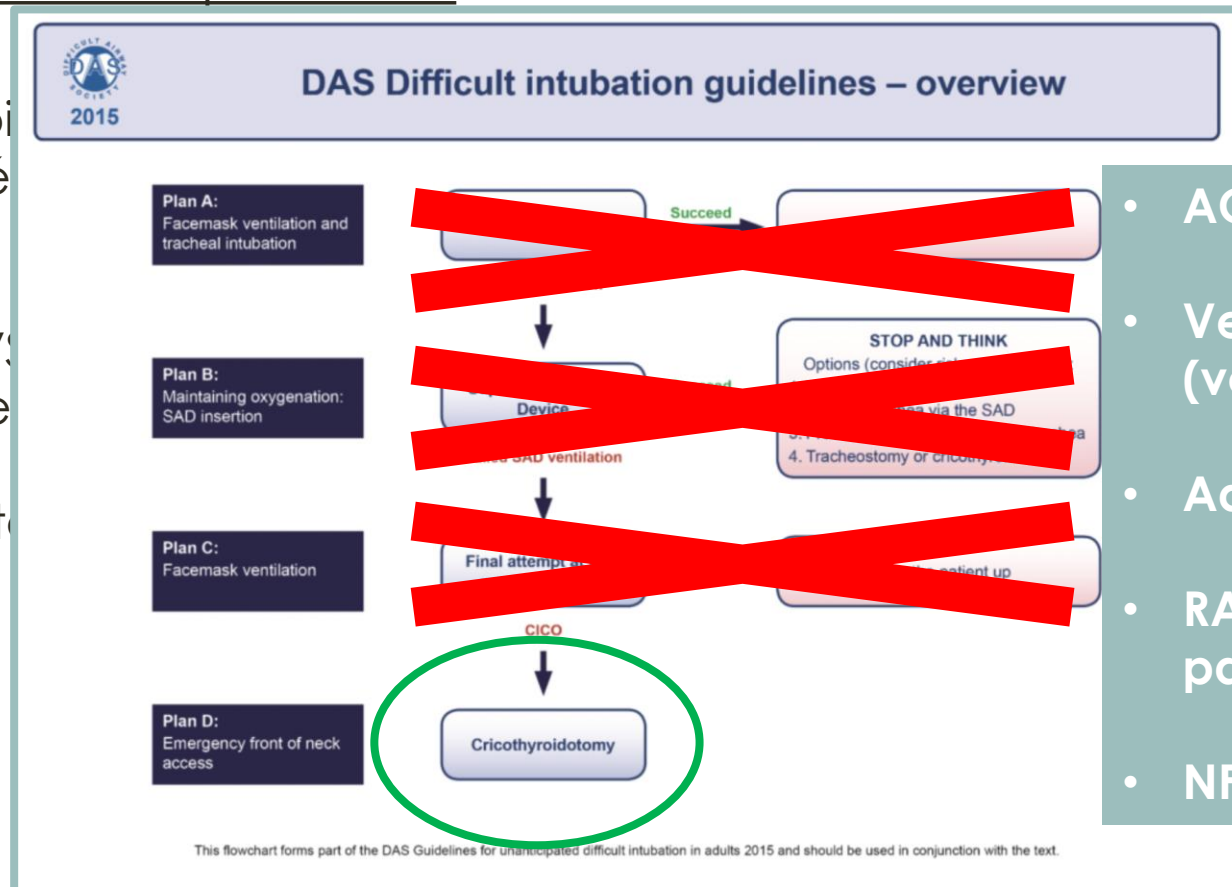


- ACR en asystolie
- Ventilation impossible (vomissements)
- Adrénaline non efficace

# CAS CLINIQUE

Homme 45 ans, blessé par balle

- Détresse respiratoire
- Transfert bloc opéré
- Préoxygénation V<sub>T</sub>
- ISR Kétamine / Ce
- Cormack 4 (rigidité)



- ACR en asystolie
- Ventilation impossible (vomissements)
- Adrénaline non efficace
- RACS après intubation par CT
- NF/LF 5min



# CAS CLINIQUE

Homme 45 ans, blessé par balle

Bloc opératoire

- Trachéotomie d'emblée avec suture de la cricothyroidotomie
- Cervicotomie ne retrouvant pas de plaie vasculaire ou laryngotrachéale

Transfert en USC en post opératoire

- 72h de ventilation/sédation pour pneumopathie hypoxémiante
- Levée des sédations
  - GCS 15, non déficitaire
  - Persistance d'une détresse respiratoire

# CAS CLINIQUE

Homme 45 ans, blessé par balle

Bloc opératoire

- Trachéotomie d'emblée avec suture de la cricothyroidotomie
- Cervicotomie ne retrouvant pas de plaie vasculaire ou laryngotrachéale

Transfert en USC en post opératoire

- 72h de ventilation/sédation pour pneumopathie hypoxémiante
- Levée des sédations
  - GCS 15, non déficitaire
  - Persistance d'une détresse respiratoire

**ECHOGRAPHIE DIAPHRAGMATIQUE:  
ATTEINTE COMPLÈTE DROITE ET PARTIELLE À GAUCHE**

# TAKE MESSAGE HOME

**URGENCE MÉDICO CHIRURGICALE COMPLEXE**

**GRAVITÉ ANATOMIQUE PAR L'ATTEINTE DU PLATYSMA**

**SÉCURISATION DES VOIES AÉRIENNES À RISQUE**

**GESTION AGRESSIVE ET INVASIVE DE L'HÉMORRAGIE DÈS LE PRÉ HOSPITALIER**

**NÉCESSITÉ D'UNE ÉQUIPE CHIRURGICALE PLURI DISCIPLINAIRE ENTRAINÉE**

**MERCI POUR VOTRE  
ATTENTION**



# COMMENT JE GÈRE UN TRAUMATISME CERVICAL OU LARYNGO-TRACHÉO-BRONCHIQUE PÉNÉTRANT ?

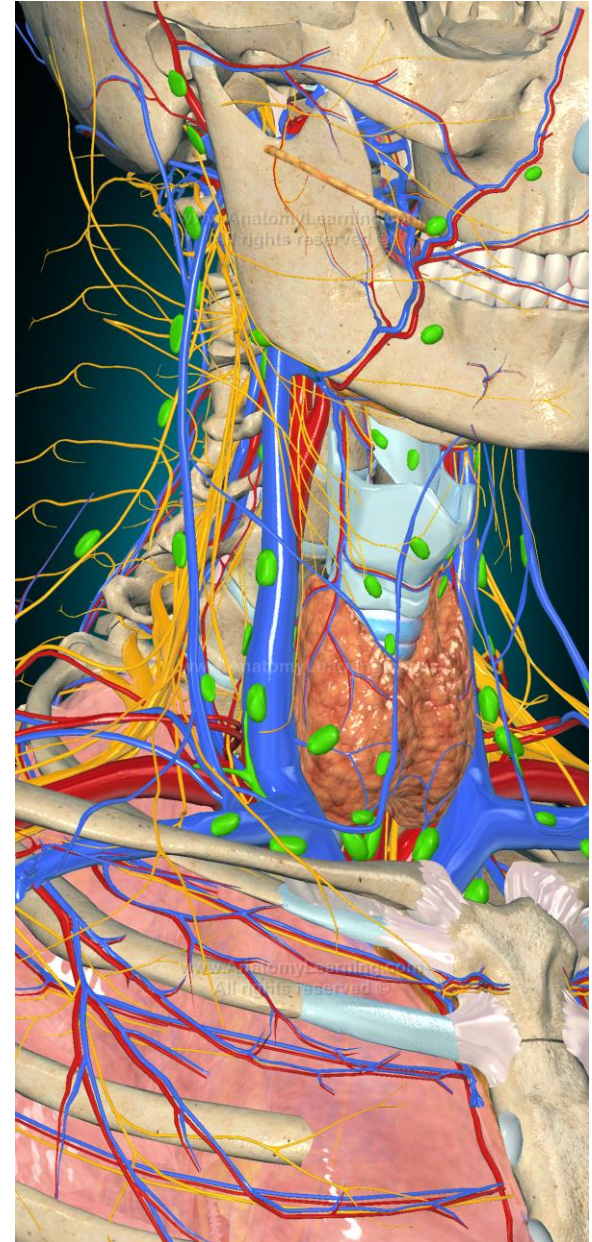
Pierluigi Banco (MAR)

Ihab Atallah (Chirurgien ORL)

# ANATOMIE DU COU

Importance des relations anatomiques pour l'évaluation rapide des lésions

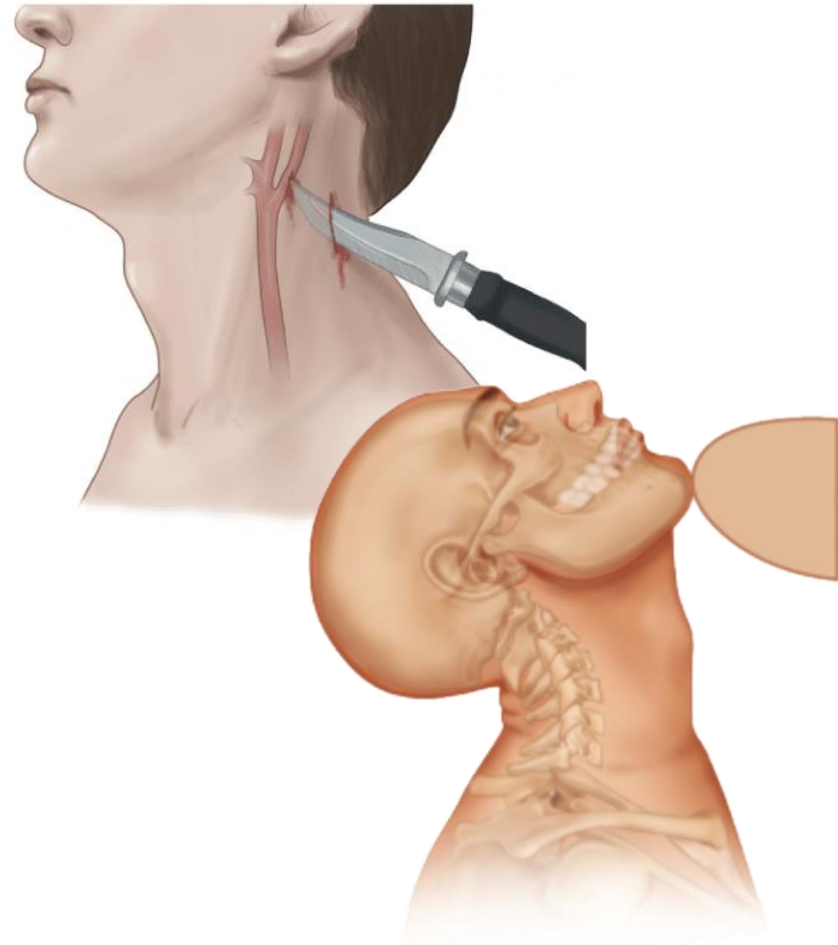
Voies respiratoires, vaisseaux sanguins majeurs, nerfs



# MÉCANISMES DE BLESSURE

Traumatisme pénétrant vs traumatisme contondant

Risques : lésions vasculaires, lésions nerveuses, fractures laryngées, trachéales, œdème



# ÉVALUATION INITIALE : ABCDE

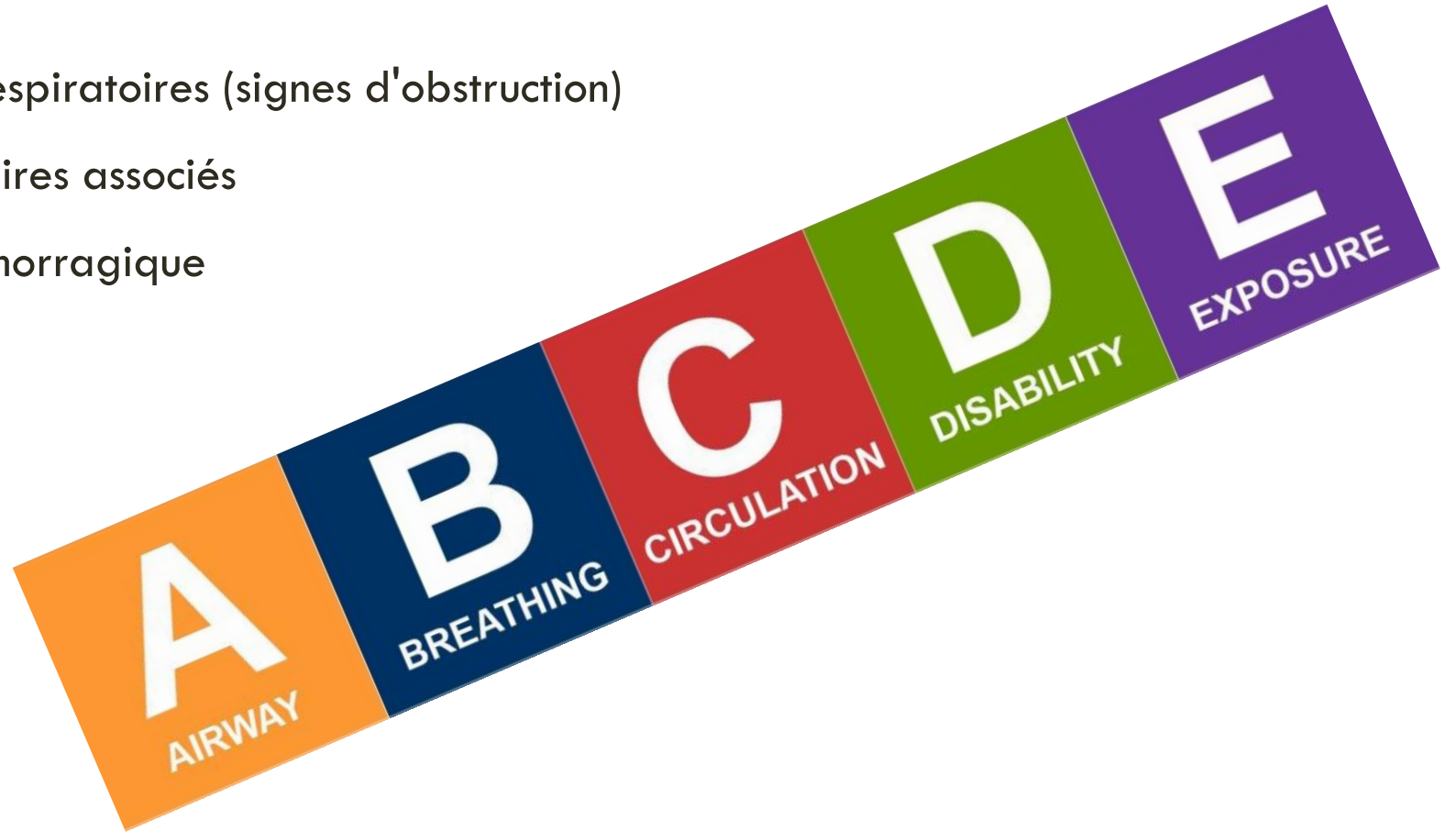
Airway : Évaluation des voies respiratoires (signes d'obstruction)

Breathing : Problèmes respiratoires associés

Circulation : Signes de choc hémorragique

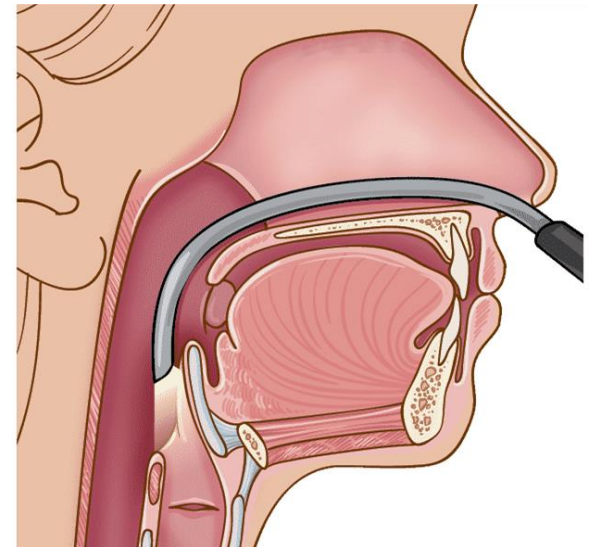
Disability : État neurologique

Exposure : Examen global



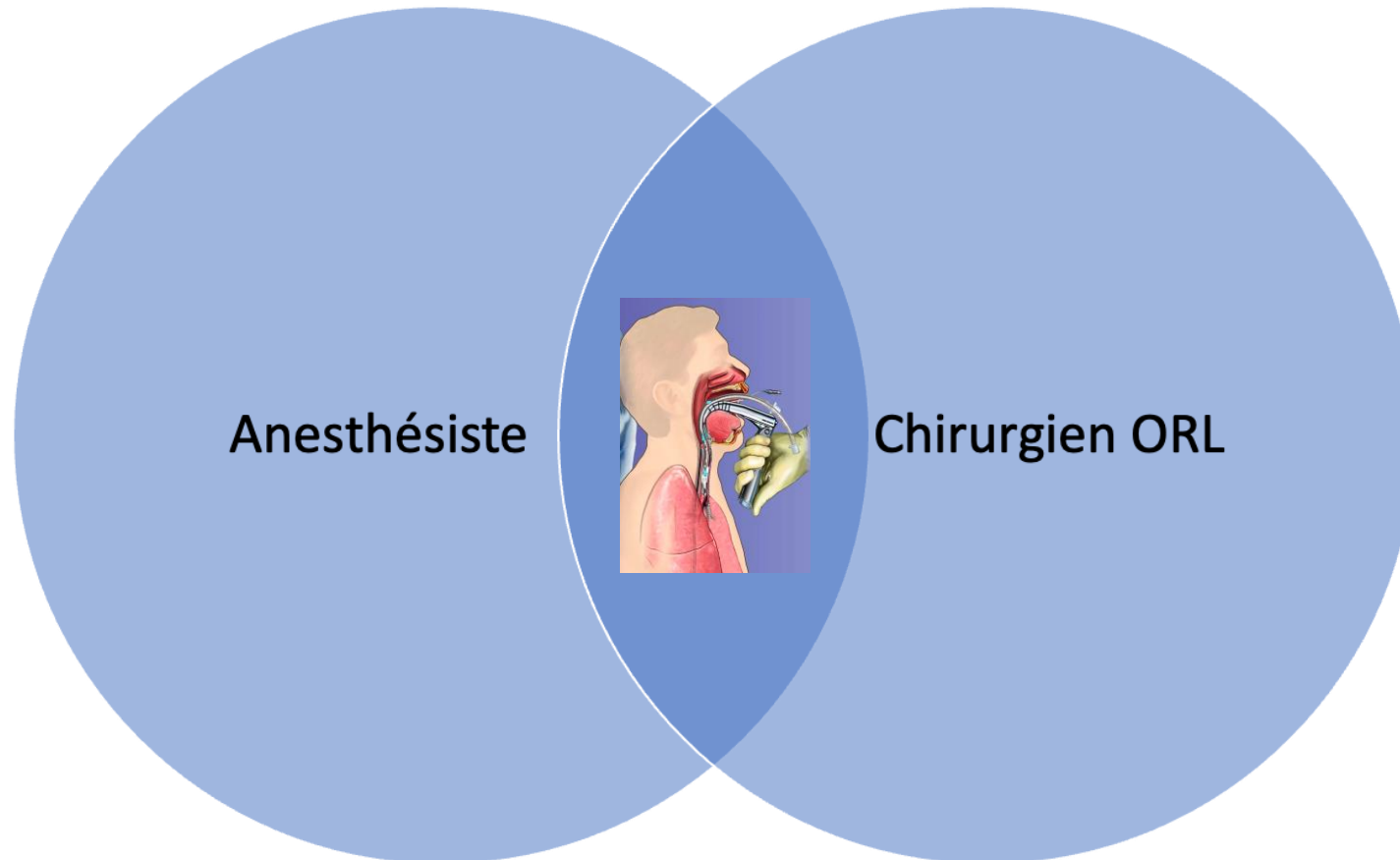


# OUTILS D'ÉVALUATION ORL



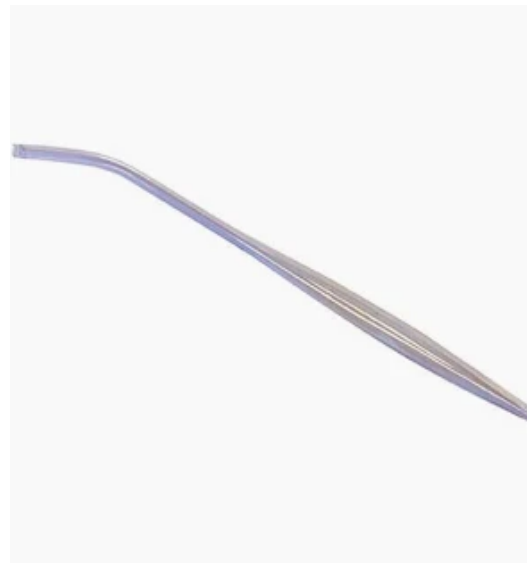
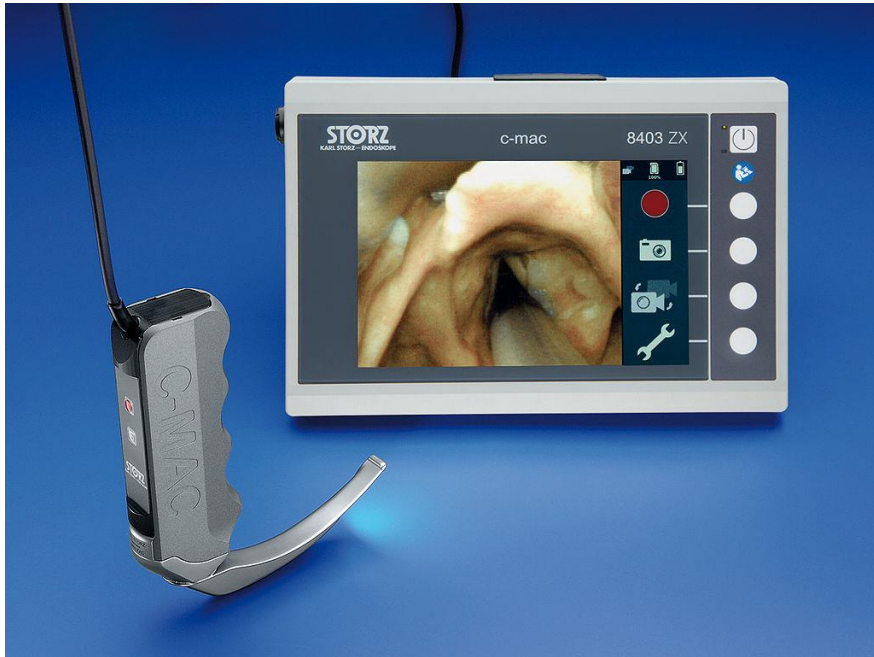# SÉCURISATION DES VOIES RESPIRATOIRES

Intubation : Indications et difficultés



# SÉCURISATION DES VOIES RESPIRATOIRES

Intubation :



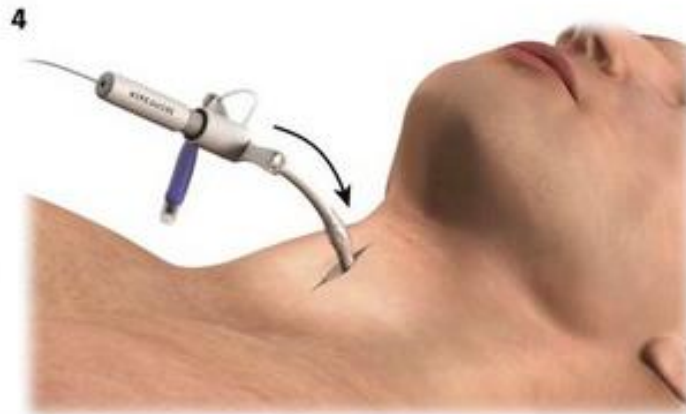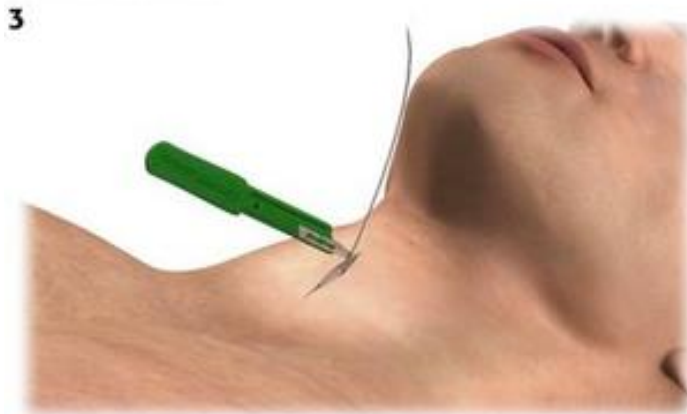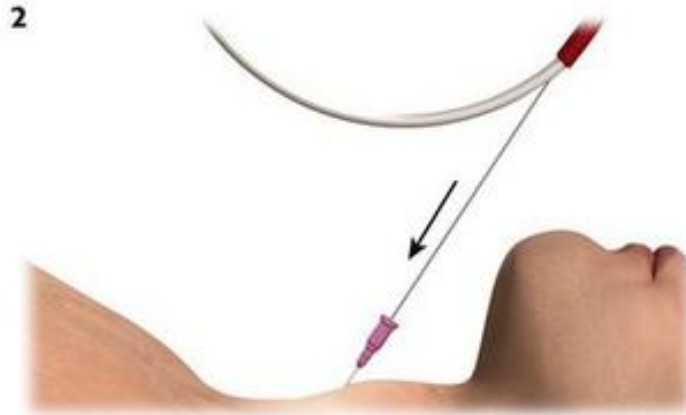
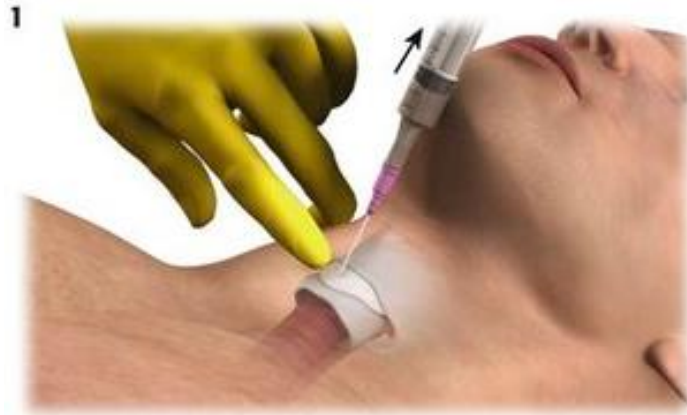# SÉCURISATION DES VOIES RESPIRATOIRES

Trachéotomie (Sous AL ou sous AG ? )

	AG	AL
Intubation	Possible	Impossible
Risques	+	++
Confort du patient	+	-
Confort du chirurgien et l'anesthésiste	+	-
En dissection	Oui	Oui
Percutanée	Oui	Non

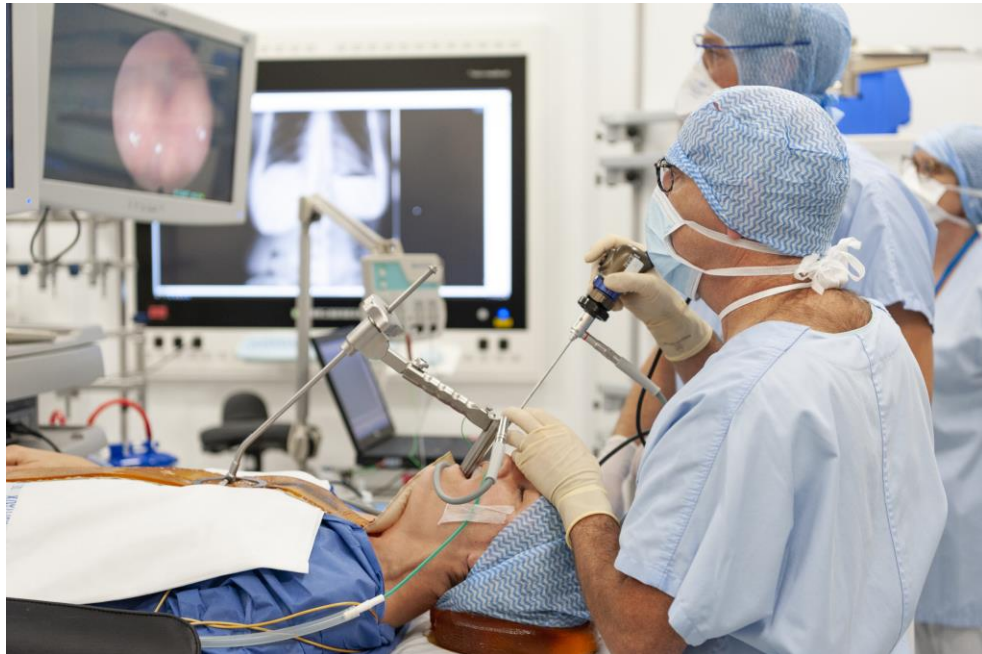# SÉCURISATION DES VOIES RESPIRATOIRES

Cricothyrotomie (Urgence absolue et impossibilité d'intubation)

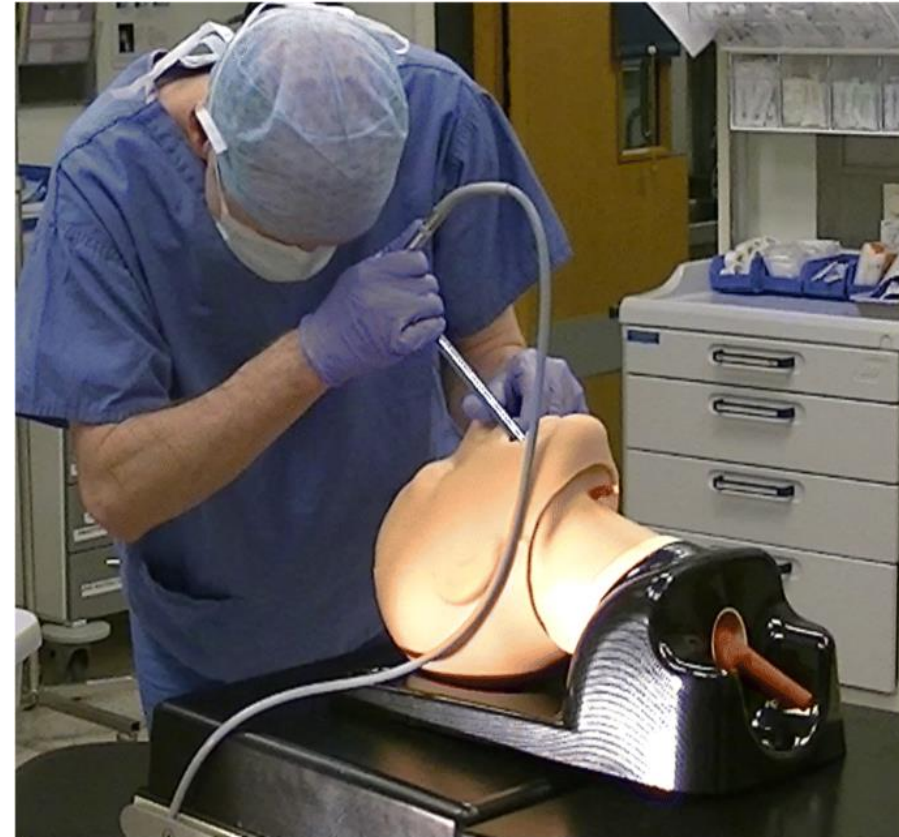

# SÉCURISATION DES VOIES RESPIRATOIRES

Matériel ORL

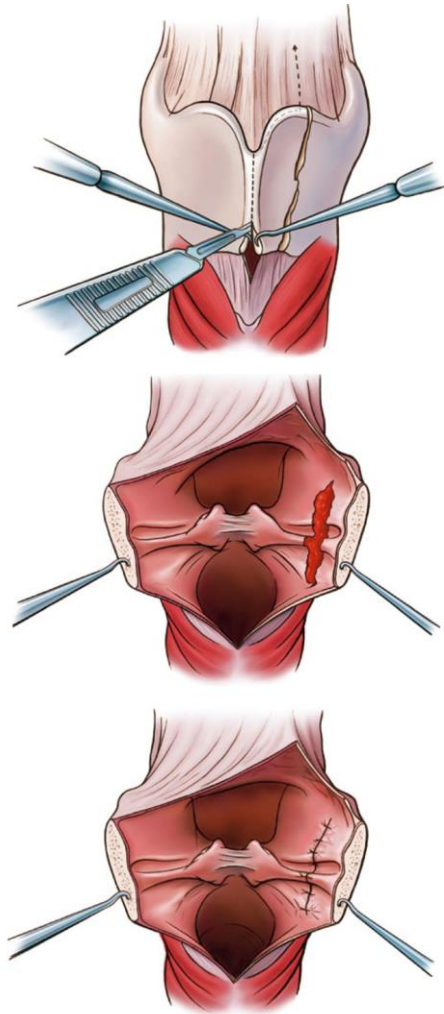


Laryngosuspension

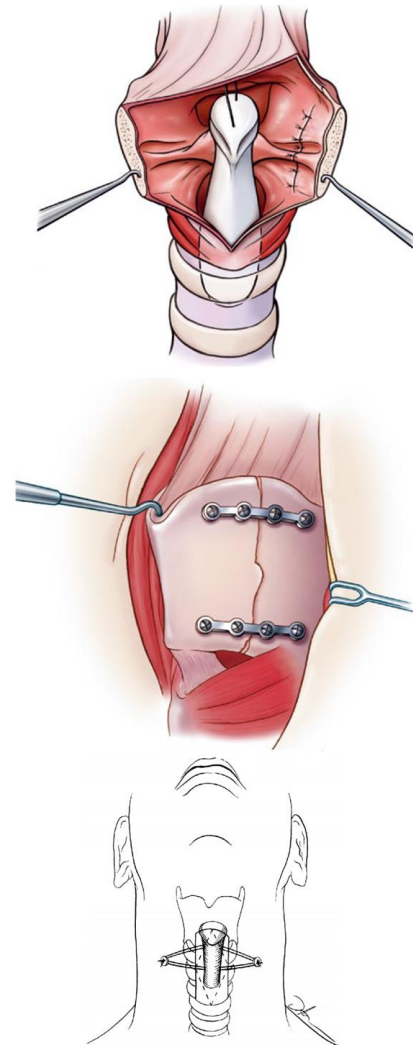


Bronchoscopie rigide

# EXPLORATION ET PRISE EN CHARGE ORL

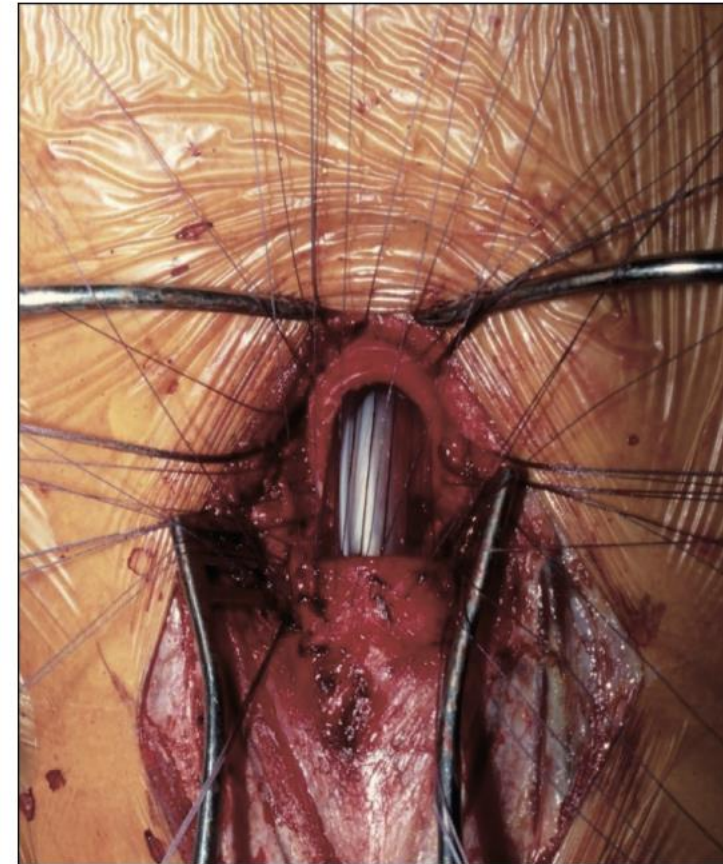
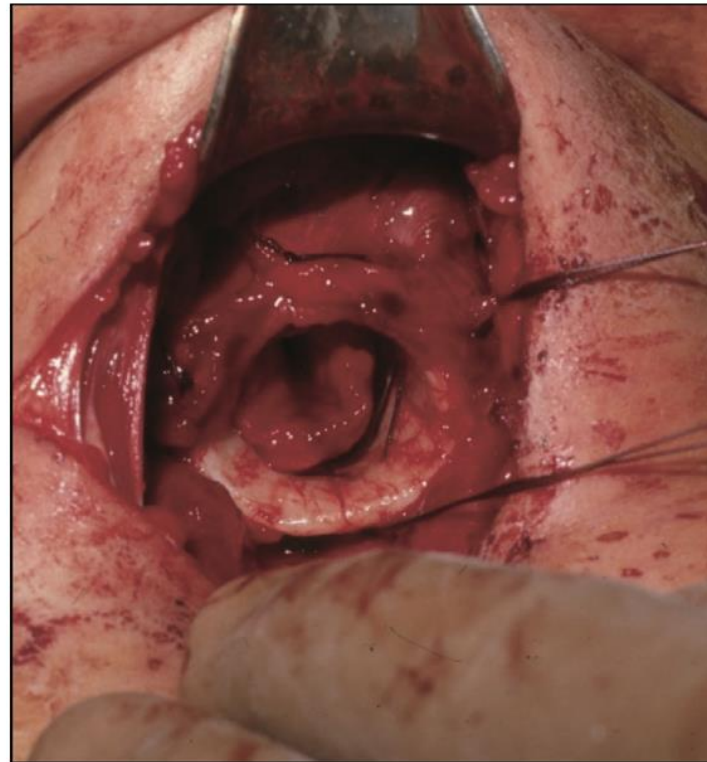
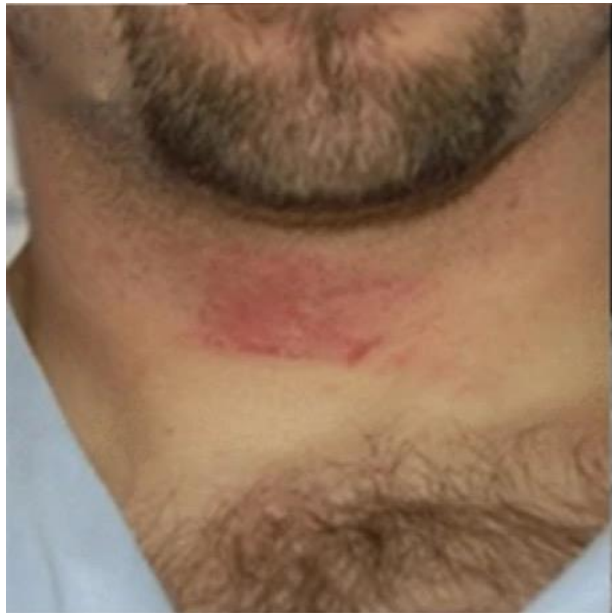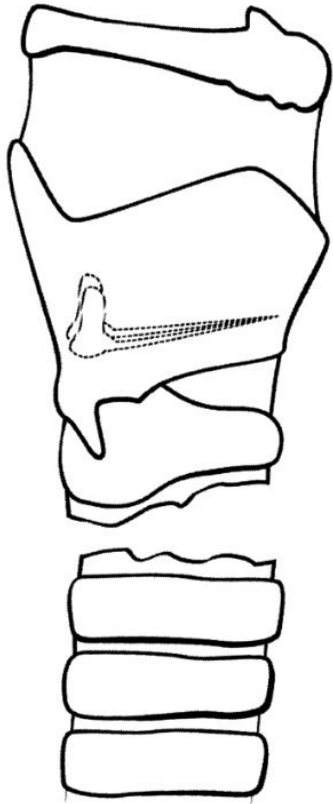


Traumatismes laryngés



# EXPLORATION ET PRISE EN CHARGE ORL

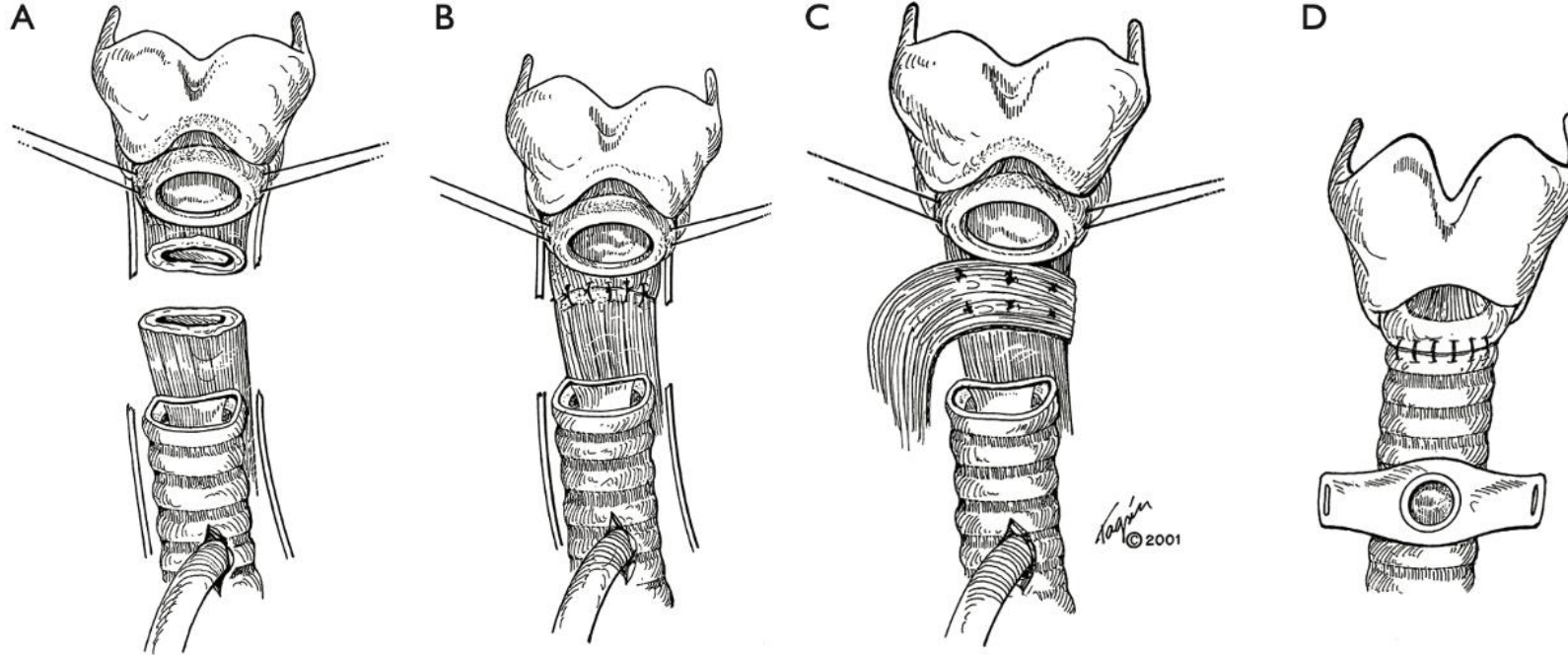
Désinsertion ou avulsion cricotrachéale





# EXPLORATION ET PRISE EN CHARGE ORL

## Plaies oesotrachéales



Combined tracheal and esophageal injuries.

# POINTS À RETENIR

Evaluation

Hémostase

Sécurisation des voies aériennes (Plan A, B, C, D,....)

Réparation